

# Protocole National de Diagnostic et de Soins (PNDS)

2021

## Agénésies dentaires multiples : Oligodontie et anodontie

Argumentaire scientifique

Novembre 2021

Les Centres de Référence et les Centres de Compétence des Maladies Rares Orales et Dentaires (O-Rares)

Filière de Santé Maladies Rares des Malformations de la tête, du cou et des dents (TETECOUCO)



**Protocole National de Diagnostic et de Soins (PNDS)**  
**Agénésies dentaires multiples : Oligodontie et Anodontie**

**Centre de référence promoteur** : Centres de référence des maladies rares orales et dentaires O-Rares site constitutif – Paris, Hôpital Rothschild

**Centre de référence associé** : Centre de référence des maladies rares orales et dentaires O-Rares site coordinateur, Hôpitaux Universitaires de Strasbourg

**Coordonnateurs du PNDS :**

**Pr. Muriel de la Dure Molla**, CRMR site constitutif O-Rares, Hôpital Rothschild, Assistance Publique des Hôpitaux de Paris.

**Dr. Isaac Maximiliano Bugueno Valdebenito**, Centre de référence des maladies rares orales et dentaires O-Rares, Hôpitaux Universitaires de Strasbourg

**Chef de projet du PNDS :**

**Dr. Isaac Maximiliano Bugueno Valdebenito**

Centre de référence des maladies rares orales et dentaires O-Rares, Hôpitaux Universitaires de Strasbourg

# Sommaire

|   |           |
|---|-----------|
| Liste des abréviations .....  | 6         |
| Synthèse à destination du chirurgien-dentiste et du médecin traitant.....               | 7         |
| <b>TEXTE DU PNDS .....</b>  | <b>9</b>  |
| <b>1 Introduction.....</b>  | <b>9</b>  |
| <b>2 Objectifs du protocole national de diagnostic et de soins .....</b>                | <b>10</b> |
| <b>3 Présentation des agénésies dentaires .....</b>                                     | <b>12</b> |
| <b>3.1 Définition des agénésies dentaires (hypodontie, oligodontie, anodontie) ....</b> | <b>12</b> |
| <b>3.2 Autres anomalies et signes bucco-dentaires associés .....</b>                    | <b>13</b> |
| 3.2.1 Syndromes les plus souvent associés .....   | 13        |
| <b>3.3 Prévalence et données épidémiologiques .....</b>                                 | <b>14</b> |
| <b>3.4 Étiologie des agénésies dentaires .....</b>                                      | <b>14</b> |
| <b>4 Diagnostic et évaluation initiale .....</b>  | <b>15</b> |
| <b>4.1 Objectifs .....</b>  | <b>15</b> |
| <b>4.2 Professionnels impliqués (et modalités de coordination).....</b>                 | <b>16</b> |
| <b>Des professions paramédicales ou sociales : .....</b>                                | <b>17</b> |
| <b>4.3 Circonstances de découverte / suspicion du diagnostic .....</b>                  | <b>17</b> |
| <b>4.4 Confirmation du diagnostic/diagnostic différentiel .....</b>                     | <b>17</b> |
| 4.4.1 Confirmation du diagnostic.....   | 17        |
| 4.4.2 Diagnostic différentiel : .....   | 18        |
| <b>4.5 Indication des tests génétiques .....</b>  | <b>18</b> |
| <b>4.6 Circuit patient des formes syndromiques.....</b>                                 | <b>19</b> |
| <b>4.7 Bilan initial .....</b>  | <b>20</b> |
| 4.7.1 Bilan bucco-dentaire clinique .....   | 20        |
| 4.7.1.1 Examen clinique extra-oral.....   | 20        |
| 4.7.1.2 Examen clinique intra-oral.....   | 20        |
| 4.7.1.3 Evaluation de la sévérité clinique de l'oligodontie .....                       | 21        |
| 4.7.1.3.1 Evaluation de la distribution des agénésies .....                             | 22        |
| 4.7.1.3.2 Examens complémentaires .....   | 22        |
| 4.7.1.3.3 Bilan des signes associés.....  | 23        |
| 4.7.2 Bilan radiographique.....   | 27        |
| 4.7.3 Bilan orthodontique.....  | 28        |
| 4.7.3.1 Les anomalies exobuccales et squelettiques.....                                 | 28        |
| 4.7.3.2 Caractéristiques des tissus mous .....  | 28        |
| 4.7.3.3 Anomalies fonctionnelles .....  | 29        |
| 4.7.3.4 Anomalies alvéolaires .....   | 29        |
| 4.7.3.5 Les anomalies dentaires .....   | 29        |
| 4.7.3.6 Les dysfonctions oro-faciales.....  | 30        |
| <b>5 Prise en charge thérapeutique .....</b>  | <b>32</b> |
| <b>5.1 Objectifs .....</b>  | <b>32</b> |
| <b>5.2 Professionnels impliqués (et modalités de coordination).....</b>                 | <b>32</b> |
| <b>5.3 Prise en charge thérapeutique bucco-dentaire .....</b>                           | <b>33</b> |

|            |  |           |
|------------|--|-----------|
| 5.3.1      | Prise en charge thérapeutique à l'âge pédiatrique.....   | 33        |
| 5.3.1.2    | Prise en charge des anomalies de nombre et de forme (et de structure) en denture temporaire (6 mois à 6 ans).....          | 33        |
| 5.3.1.3    | Prise en charge des anomalies de nombre et de forme (et de structure) en denture mixte (6 à 12 ans).....                   | 34        |
| 5.3.1.4    | Prise en charge des anomalies de nombre et de forme (et de structure) en denture permanente (12 ans à 18 ans).....         | 35        |
| 5.3.2      | Prise en charge des anomalies de nombre et de forme (et de structure) en denture permanente (adulte).....                  | 36        |
| 5.3.3      | Mise en place d'implants symphysaires avant la fin de la croissance. Prothèses stabilisées sur implants.....               | 38        |
| 5.3.3.1    | Indications.....   | 38        |
| 5.3.3.2    | Tableau clinique.....  | 39        |
| 5.3.3.3    | Âge et maturité squelettique.....  | 39        |
| 5.3.3.4    | Nombre d'implants et site anatomique.....  | 39        |
| 5.3.3.5    | Antécédents prothétiques.....  | 39        |
| 5.3.3.6    | Anesthésie générale.....   | 39        |
| 5.3.3.7    | Imagerie pré-implantaire.....  | 40        |
| 5.3.3.8    | Étude prothétique pré-implantaire et réalisation du guide radiologique et chirurgical.....                                 | 40        |
| 5.3.3.8.1  | Simulation des objectifs thérapeutiques sur moulages.....  | 40        |
| 5.3.3.8.2  | Réalisation des guides radiologiques et chirurgicaux pré-implantaires.....   | 41        |
| 5.3.3.8.3  | Choix du type d'implants.....  | 41        |
| 5.3.3.9    | Étape chirurgicale.....  | 41        |
| 5.3.3.10   | Complications des thérapeutiques implantaires précoces.....  | 42        |
| 5.3.3.11   | Suivi clinique et radiologique post-implantaire.....   | 42        |
| <b>5.4</b> | <b>Prise en charge des malocclusions et des dysmorphoses.....</b>  | <b>42</b> |
| 5.4.1      | Prise en charge à l'âge pédiatrique en denture temporaire et mixte.....  | 42        |
| 5.4.2      | Prise en charge à l'adolescence en denture permanente.....   | 43        |
| 5.4.3      | Prise en charge à l'âge adulte.....  | 45        |
|            | Tableau n° 3. Prise en charge bucco-dentaire.....  | 46        |
| <b>5.5</b> | <b>Prise en charge et suivi psychologique.....</b>   | <b>47</b> |
| <b>5.6</b> | <b>Éducation thérapeutique du patient et modification du mode de vie (au cas par cas).....</b>                             | <b>47</b> |
| <b>5.7</b> | <b>Recours aux associations de patients.....</b>   | <b>48</b> |
| <b>5.8</b> | <b>Prise en charge médicosociale.....</b>  | <b>49</b> |
| 5.8.1      | Demande d'ALD hors liste (ALD31) dans le cadre des oligodonties.....   | 49        |
| 5.8.2      | Prise en charge des actes.....   | 50        |
| 5.8.3      | Difficultés financières.....   | 51        |
| <b>6</b>   | <b>Suivi.....</b>  | <b>52</b> |
| <b>6.1</b> | <b>Objectifs.....</b>  | <b>52</b> |
| 6.1.1      | Professionnels impliqués (et modalités de coordination).....   | 52        |
| 6.1.2      | Rythme et contenu des consultations.....   | 53        |
|            | Tableau n°4 : Proposition d'un suivi systématisé pour les patient(e)s porteurs/porteuses d'oligodontie ou d'anodontie..... | 54        |
|            | Tableau n° 5 : Calendrier spécifique à l'orthopédie dento-faciale.....   | 56        |
| <b>6.2</b> | <b>Transition enfant-adulte.....</b>   | <b>60</b> |
| <b>6.3</b> | <b>Examens complémentaires.....</b>  | <b>60</b> |
| <b>6.4</b> | <b>Informations à connaître en cas d'urgence.....</b>  | <b>61</b> |
| <b>7</b>   | <b>Annexes.....</b>  | <b>62</b> |
| <b>7.1</b> | <b>Annexe 1 : Elaboration du PNDS.....</b>   | <b>62</b> |
| <b>7.2</b> | <b>Annexe 2 : Liste des participants.....</b>  | <b>62</b> |

|            |   |            |
|------------|---|------------|
| 7.2.1      | Rédacteurs .....  | 62         |
| 7.2.2      | Groupe de travail multidisciplinaire – relecteurs .....   | 64         |
| 7.2.3      | Groupe de travail multidisciplinaire – Association de Patients.....   | 65         |
| 7.2.4      | Déclarations d'intérêt.....   | 65         |
| <b>7.3</b> | <b>Annexe 3 : Stratégie de recherche documentaire .....</b>   | <b>65</b>  |
| 7.3.1      | Sites Internet .....  | 66         |
| 7.3.2      | Autres sources.....   | 66         |
| 7.3.3      | Stratégie de recherche .....  | 66         |
| <b>7.4</b> | <b>Annexe 4 : Coordonnées des centres de référence, de compétence et de l'association de patients.....</b>  | <b>67</b>  |
| <b>7.5</b> | <b>Annexe 5 : Liste de gènes du panel GenoDENT et du panel Cochin : .....</b>   | <b>70</b>  |
| <b>7.6</b> | <b>Annexe 6. Exemples.....</b>  | <b>71</b>  |
| <b>7.7</b> | <b>Annexe 7. Imagerie.....</b>  | <b>72</b>  |
| <b>8</b>   | <b>Tableaux de l'argumentaire scientifique .....</b>  | <b>73</b>  |
| <b>8.1</b> | <b>Définition, épidémiologie, étiologie, bilan initial et diagnostic génétique : études cliniques, recommandations internationales et revues systématiques de la littérature.....</b> | <b>73</b>  |
| <b>8.2</b> | <b>Orthopédie dento-faciale : Bilan et prise en charge .....</b>  | <b>83</b>  |
| <b>8.3</b> | <b>Prise en charge thérapeutique : Études de cas et série de cas.....</b>   | <b>95</b>  |
| <b>9</b>   | <b>Références .....</b>   | <b>134</b> |

## Liste des abréviations

|                          |  |
|--------------------------|--|
| ALD                      | Affection Longue Durée   |
| CBCT                     | Cone Beam Computer Tomography  |
| CAD-CAM                  | Computer-aided design and Computer-aided manufacturing   |
| CBCT                     | Cone Beam Computer Tomography  |
| CCMR                     | Centre de Compétence Maladies Rares  |
| CD                       | Chirurgien-dentiste  |
| CFAO                     | Conception et fabrication assistées par ordinateur   |
| CPP                      | Couronne Pédiatrique Préformée   |
| CRMR                     | Centre de Référence Maladies Rares   |
| DDA                      | Dysharmonie Dents-Arcade   |
| DE                       | Dysplasie Ectodermique   |
| DEA                      | Dysplasie Ectodermique Anhidrotique  |
| DEX                      | Dysplasie Ectodermique liée à l'X  |
| EEC syndrome             | Ectrodactyly – ectodermal dysplasia – cleft syndrome (ectrodactylie avec dysplasie ectodermique et fentes)                                   |
| ELI                      | Espace Libre d'Inocclusion   |
| ERN                      | <i>European Reference Network</i> (Réseau Européen de Référence)   |
| ETP                      | Education Thérapeutique du Patient   |
| FDI                      | Fédération Dentaire Internationale   |
| HAS                      | Haute Autorité de Santé  |
| NGS                      | Séquençage de nouvelle génération  |
| ODF                      | Orthopédie Dento-Faciale ou orthodontie  |
| OLS                      | Oligodontie Syndromique  |
| OMIM                     | Online Mendelian Inheritance in Man  |
| ONS                      | Oligodontie Non Syndromique  |
| OODD                     | Dysplasie Odonto-Onycho-Dermique   |
| OPT                      | Orthopantomogramme (panoramique dentaire)  |
| PAC                      | Prothèse Amovible Complète   |
| PACSI                    | Prothèse Amovible Complète Supra-Implantaire   |
| PAP                      | Prothèse Amovible Partielle  |
| PF                       | Prothèse fixe  |
| PFSI                     | Prothèse Fixée Supra-Implantaire   |
| PNDS                     | Protocole National de Diagnostic et de Soins   |
| RCP                      | Réunion de Concertation Pluridisciplinaire   |
| ROG                      | Régénération Osseuse Guidée  |
| SNA ; SNB ; ANB (angles) | Angle formé par les lignes reliant les différents points :<br>S = Selle turcique, N= Nasion, A = point subspinal, B = point supramentonnière |
| SSPS                     | Syndrome de Schöpf-Schulz-Passarge   |
| TDO                      | Syndrome Tricho-dento-osseux   |
| VSI                      | Variant de Signification Incertaine ( <i>VUS: Variant of Uncertain Significance</i> )  |

## Synthèse à destination du chirurgien-dentiste et du médecin traitant

L'oligodontie est une anomalie rare dentaire de nombre. Il s'agit d'un trouble héréditaire caractérisé par l'agénésie de plus de 6 dents temporaires/permanentes, à l'exclusion des dents de sagesse. Non seulement le nombre, mais aussi le type de dents manquantes, doit être pris en compte. Les dents les plus fréquemment absentes sont les prémolaires (15 à 32%), les incisives latérales maxillaires (27%) et les troisièmes molaires (25%) (non considérées dans les anomalies de nombre). Les canines, les premières et deuxièmes molaires (1%) et les incisives centrales maxillaires (0,05 %), sont rarement absentes mais si c'est le cas, une attention particulière doit leur être accordée. Le type de dents manquantes n'est pas une coïncidence ; il est au contraire directement lié au processus de développement dentaire et à la chronologie des événements biologiques et embryologiques. Les personnes présentant une oligodontie associée à un syndrome systémique sont diagnostiquées comme ayant une oligodontie syndromique (OLS). Enfin, l'anodontie se caractérise par l'absence de toutes les dents.

Les agénésies dentaires se manifestent principalement en denture permanente. Le diagnostic se base sur des éléments cliniques et radiographiques de routine, le signe d'appel étant souvent un retard d'éruption des dents permanentes, entre 6 et 12 ans. Lors du diagnostic, plusieurs autres symptômes dentaires et oraux peuvent être observés, notamment des anomalies dentaires de taille (microdontie) et/ou de forme, un retard de croissance des procès alvéolaires, un défaut d'éruption des dents, une persistance des dents temporaires, un taurodontisme, la présence de diastèmes importants et une supraclusion importante. Des troubles de la phonation et de mastication peuvent également être présents. Cependant, les problèmes esthétiques et psychologiques retrouvés chez ces patients doivent faire l'objet d'une attention particulière pour ces patients, étant donné qu'ils sont souvent associés à une faible estime de soi et à des problèmes d'acceptation sociale. Ainsi, un diagnostic et un traitement précoces sont importants pour encourager et améliorer la fonction masticatoire, l'élocution, l'apparence, la croissance et réduire l'impact psychosocial de cette altération. La thérapie optimale doit inclure une approche d'équipe interdisciplinaire et reposer sur une interaction positive entre les chirurgiens-dentistes pédiatriques, les orthodontistes, les chirurgiens oraux et maxillo-faciaux et d'autres spécialités ou expertises cliniques (prothèse, implantologie, parodontologie, dentisterie restauratrice-endodontie, biologie orale...)

Les deux points clés de ces prises en charge sont la pluridisciplinarité et la coordination entre les différents professionnels de santé. Les Centres de Référence Maladies Rares (CRMR) et de Compétence (CCMR) sont les partenaires privilégiés de cette coordination, tout particulièrement à deux étapes de la prise en charge :

- 1) L'établissement du diagnostic d'agénésie dentaire multiple (oligodontie, anodontie).
- 2) L'élaboration du projet thérapeutique bucco-dentaire.

Le diagnostic d'une oligodontie ou d'une anodontie est confirmé par une analyse génétique demandée par le CRMR/CCMR et/ou le généticien clinicien, en particulier devant l'association des agénésies dentaires à d'autres signes cliniques. Plus de 50 gènes connus à ce jour sont responsables de formes isolées et/ou syndromiques d'hypodontie, d'oligodontie

ou d'anodontie. L'annonce diagnostique de cette anomalie doit être organisée dans un centre spécialisé ou par des professionnels en lien avec un centre spécialisé (*cf. chapitre 4*).

Les objectifs du traitement sont de conserver les dents présentes, d'améliorer la fonction masticatoire et phonatoire, l'esthétique, et de favoriser le bien-être émotionnel et psychologique du patient. Par conséquent, la prise en charge globale du patient atteint d'une oligodontie ou d'une anodontie et de sa famille repose sur une coopération pluridisciplinaire entre le chirurgien-dentiste traitant, les chirurgiens-dentistes des centres spécialisés (experts en odontologie pédiatrique, réhabilitation prothétique, implantologie, parodontologie, dentisterie restauratrice-endodontie, et des spécialistes en médecine bucco-dentaire, orthopédie dento-faciale, chirurgie orale), chirurgien maxillo-facial, le médecin traitant et le généticien. Le patient peut bénéficier, si nécessaire, d'une réunion de concertation pluridisciplinaire (RCP), réunions qui sont également organisées régulièrement entre les différents praticiens des CRMR/CCMR du réseau O-Rares et au sein de la Filière TETECOUCO.

**Rôles/missions du chirurgien-dentiste et du médecin traitant :**

- S'assurer de la confirmation du diagnostic par un centre de référence ou de compétence,
- Participer à la coordination de la prise en charge pluriprofessionnelle et multidisciplinaire, en lien avec le centre de référence ou de compétence maladies rares,
- Assurer la prise en charge thérapeutique et le suivi bucco-dentaire régulier de proximité,
- Adresser le patient vers un centre de référence ou de compétence maladies rares, pour un suivi bucco-dentaire et médical pluridisciplinaire, en fonction des besoins.

Pour se procurer des informations complémentaires il est possible de consulter le site Orphanet (<http://www.orpha.net>), le site O-Rares ([www.o-rares.com](http://www.o-rares.com)) et le site de la Filière TETECOUCO ([www.tete-cou.fr](http://www.tete-cou.fr)).



## TEXTE DU PNDS

### 1 Introduction

L'oligodontie est considérée comme une maladie rare qui consiste en l'absence de six dents ou plus, à l'exception des troisièmes molaires (l'hypodontie désigne l'absence de moins de 6 dents) (1,2). Les personnes présentant un syndrome systémique associé sont diagnostiquées comme ayant une oligodontie syndromique (OLS). D'autre part, l'anodontie se caractérise par l'absence congénitale de toutes les dents. Les agénésies dentaires font également partie du tableau clinique de nombreux syndromes ; le développement dentaire utilisant les mêmes mécanismes que plusieurs autres organes d'origine ectodermique. La plupart de ces syndromes présentent donc une association de plusieurs manifestations ectodermiques (comme l'incontinentia pigmenti, l'ectrodactylie avec dysplasie ectodermique et fentes (syndrome EEC) ou les dysplasies ectodermiques)(3,4).

Le traitement peut inclure la fermeture des espaces par un traitement orthodontique, des prothèses partielles amovibles partielles ou des prothèses fixes, des implants dentaires ostéo-intégrés, des mini-vis à ancrages osseux, ou des thérapies combinées. Un traitement optimal doit inclure une approche multidisciplinaire et reposer sur l'interaction du chirurgien-dentiste, de l'orthodontiste, et de toute autre spécialiste concerné par les besoins thérapeutiques du patient (1,5–8).

L'incidence de la population souffrant d'agénésies dentaires (hypodontie, oligodontie et anodontie) s'élève à 4,34% (4,7–9) et sans différence entre les sexes (1,4,7,10). L'oligodontie et l'anodontie sont des affections rares qui touchent 0,14% de la population mais elles impliquent de lourdes conséquences fonctionnelles, esthétiques et psychologiques pour les patients touchés (1,3,11).

Les agénésies dentaires se manifestent principalement en denture permanente (3,4,12). Le diagnostic se base sur des éléments cliniques et radiographiques de routine, le signe d'appel étant souvent un retard d'éruption des dents permanentes, entre 6 et 12 ans (3,7,13). Lors du diagnostic, plusieurs autres symptômes dentaires et oraux peuvent être observés, notamment des anomalies dentaires de taille (microdontie) et de forme (dents coniques...), un retard de croissance des procès alvéolaires, un défaut d'éruption des dents, une persistance des dents temporaires, un taurodontisme, la présence de diastèmes importants et une supraclusion (4,10,14). Des troubles de la phonation et de la mastication peuvent également être présents (1,5). Cependant, les problèmes esthétiques et psychologiques nécessitent une attention particulière chez ces patients, étant donné qu'ils sont souvent associés à une faible estime de soi et à des problèmes d'acceptation sociale. Ainsi, un diagnostic et un traitement précoces sont importants pour encourager et améliorer la fonction masticatoire, la phonation, l'apparence et réduire l'impact psychosocial (1,15). La thérapie optimale doit inclure une approche d'équipe interdisciplinaire et reposer sur une interaction positive entre les chirurgiens-dentistes pédiatriques, les orthodontistes, les spécialistes en chirurgie buccale et maxillo-faciale et d'autres spécialités ou expertises cliniques (prothèse, implantologie, biologie orale, parodontologie, dentisterie restauratrice -endodontie...) ou biologiques. Les objectifs du traitement sont de conserver les dents présentes, de favoriser la fonction masticatoire et

phonatoire, l'esthétique, de stimuler la croissance et de favoriser le bien-être émotionnel et psychologique du patient.

La réhabilitation orale des patients présentant de multiples agénésies est un défi en raison de la nécessité d'une approche multidisciplinaire. Il faut tenir compte de considérations supplémentaires telles que l'âge du patient, l'état psychologique, son stade de croissance, les déficiences osseuses et de croissance inhérentes à l'absence des dents, les défauts des tissus mous, des anomalies d'occlusion, des diastèmes (1,3,9). Bien qu'il existe des similitudes entre les patients présentant une oligodontie, les stratégies de traitement nécessitent de les classer en sous-groupes en raison du large éventail d'options de traitements prothétiques et chirurgicaux qui dépendent principalement du nombre de dents à remplacer et de considérations individuelles, notamment l'âge du patient (1,3,8).

## **2 Objectifs du protocole national de diagnostic et de soins**

L'objectif de ce Protocole National de Diagnostic et de Soins (PNDS) est d'explicitier aux professionnels concernés la prise en charge diagnostique et thérapeutique optimale et le parcours de soins d'un patient atteint d'une oligodontie ou d'une anodontie. Il a pour but d'optimiser et d'harmoniser la prise en charge et le suivi de cette maladie rare sur l'ensemble du territoire. Il permet également d'identifier les spécialités, dispositifs, produits ou prestations nécessaires à la prise en charge des patients et de l'accompagnement financier possible.

Ce PNDS peut servir de référence au chirurgien-dentiste traitant et au médecin traitant (médecin désigné par le patient auprès de la caisse d'assurance maladie) en concertation avec le chirurgien-dentiste spécialiste ou le médecin spécialiste, notamment au moment d'établir le protocole de soins conjointement avec le médecin conseil et le patient, dans le cas d'une demande d'exonération du ticket modérateur au titre d'une affection longue durée hors liste.

Le PNDS ne peut cependant pas envisager tous les cas spécifiques, toutes les pathologies associées, toutes les particularités thérapeutiques, tous les protocoles de soins hospitaliers, etc... Il ne peut pas revendiquer l'exhaustivité des conduites de prise en charge possibles, ni se substituer à la responsabilité individuelle du chirurgien-dentiste et du médecin vis-à-vis de son patient. Le protocole décrit cependant la prise en charge de référence d'un patient atteint d'agénésies dentaires multiples. Il doit être mis à jour en fonction des données scientifiques publiées régulièrement.

Le présent PNDS a été élaboré selon la « Méthode d'élaboration d'un protocole national de diagnostic et de soins pour les maladies rares » publiée par la Haute Autorité de Santé en 2012 (guide méthodologique disponible sur le site de la HAS : [www.has-sante.fr](http://www.has-sante.fr)).

Ce travail s'appuie sur de nombreuses publications internationales originales, des revues de la littérature, des études cliniques et des recommandations déjà publiées. Il existe peu d'études avec un haut niveau de preuves permettant d'aboutir à des conclusions scientifiquement fondées. Il propose donc, dans certains cas, d'adopter des attitudes consensuelles reposant sur l'expertise des membres des réseaux des Centres de Référence et de Compétences « O-

Rares » (cf. annexe 4). Il en a été de même pour le suivi et le rythme de surveillance des patients.

Un document plus détaillé ayant servi de base à l'élaboration du PNDS et comportant notamment l'analyse des données bibliographiques identifiées (argumentaire scientifique) est disponible sur le site internet de la Haute Autorité de Santé (HAS : <https://www.has-sante.fr>), du centre de référence ([www.o-rares.com](http://www.o-rares.com)) et de la Filière de Santé Maladies Rares TETECOUCOU ([www.tete-cou.fr](http://www.tete-cou.fr)).

### 3 Présentation des agénésies dentaires

#### 3.1 Définition des agénésies dentaires (hypodontie, oligodontie, anodontie)

L'agénésie dentaire correspond à une anomalie dentaire de nombre par défaut en raison de l'absence de développement d'un ou plusieurs germes dentaires. Du point de vue étymologique « agénésie » est un nom féminin, du grec *a* « privatif » et *genesis* « formation » ; c'est-à-dire absence totale de développement d'un tissu, d'un organe survenu avant la naissance. Elle peut concerner la denture temporaire et/ou permanente et être unilatérale ou bilatérale. Au-delà de deux organes dentaires manquants on la qualifie de multiple (1,3,4,7).

- **L'hypodontie** (*hypo* = en-dessous, *odontos* = dents) désigne l'absence de moins de 6 dents (c'est-à-dire de 1 à 5 dents manquantes ; agénésies dentaires). Les incisives latérales maxillaires, les deuxièmes prémolaires mandibulaires et les troisièmes molaires sont les plus fréquemment concernées. Les agénésies des incisives centrales, des canines et des molaires sont plus rares.
- **L'oligodontie** (*oligos* = peu nombreux, *odontos* = dents) est définie par l'absence de plus de 6 dents. Elle peut être isolée ou associée à d'autres symptômes, et dans ce cas elle est qualifiée de syndromique. Les dents de sagesse ne sont pas prises en compte dans le calcul du nombre des dents manquantes pour qualifier l'oligodontie.
- **L'anodontie** (*an* = sans, *odontos* = dents) se caractérise par l'absence de toutes les dents.

**L'oligodontie et l'anodontie sont des maladies rares (3,4,16).**

Le nombre et le type de dents manquantes doivent être ajoutés à la description de la pathologie en utilisant la nomenclature de la Fédération Dentaire Internationale (FDI) (17). Les termes oligodontie et hypodontie ont été utilisés de manière interchangeable dans la littérature, mais ils définissent deux entités cliniques différentes si l'on considère le nombre de dents manquantes.

- L'incisive latérale maxillaire et la seconde prémolaire mandibulaire sont parmi les dents plus souvent absentes (4).
- Les secondes prémolaires maxillaires, les incisives mandibulaires, les premières prémolaires maxillaires et mandibulaires, et les secondes molaires maxillaires et mandibulaires sont moins fréquemment absentes.
- Les canines, les incisives centrales maxillaires et les premières molaires maxillaires et mandibulaires sont les dents les plus conservées.

## 3.2 Autres anomalies et signes bucco-dentaires associés

L'agénésie d'une dent permanente est souvent associée à la persistance de la dent temporaire et peut être associée à d'autres anomalies dentaires ou craniofaciales telles que :

- Des retards de formation et/ou d'éruption d'autres dents, en particulier des prémolaires et molaires. Un retard d'éruption des dents temporaires peut également être observé, par exemple les canines temporaires chez les patients présentant une dysplasie ectodermique (18).
- Des anomalies de taille des dents présentes : le plus souvent une microdontie caractérisée par une diminution de la taille normale des dents ou plus rarement une macrodontie (accroissement exagéré de la taille normale des dents).
- Des anomalies de forme des dents présentes : dents riziformes, conoïdes, fusionnées, géminées.
- Des anomalies de morphologie radiculaire et pulpaire :
  - les racines des prémolaires et des incisives sont plus fréquemment plus courtes
  - la présence de taurodontisme (anomalie caractérisée par un élargissement de la chambre pulpaire au détriment de la pulpe radiculaire et de la racine).
- Un encombrement et/ou des anomalies de position des autres dents, des transpositions entre les canines et les premières prémolaires maxillaires, des inclusions de canine en position vestibulaire ou palatine plus fréquentes, des infraclusions des molaires temporaires.
- Des anomalies de structure : hypoplasies de l'émail, amélogénèses imparfaites et dentinogénèse imparfaite.
- Une altération de la croissance crânio-faciale : l'absence de développement de la hauteur d'os alvéolaire maxillaire et/ou mandibulaire alvéolaire et une réduction de la hauteur de l'étage inférieur de la face.

Tous ces signes doivent être évalués et rapportés séparément. À noter que l'absence clinique d'une dent due à une éruption perturbée ne doit pas être qualifiée d'agénésie dentaire mais de dent manquante sur l'arcade.

### 3.2.1 Syndromes les plus souvent associés

Les agénésies dentaires font également partie du tableau clinique de nombreux syndromes. Le développement dentaire repose sur les mêmes mécanismes biologiques que plusieurs autres organes d'origine ectodermique (iniciation sous forme de placodes, interactions épithélio-mésenchymateuses, centres de signalisation...). La plupart de ces syndromes présentent une association de plusieurs manifestations ectodermiques (comme l'incontinentia pigmenti, l'ectrodactylie avec dysplasie ectodermique et fentes (syndrome EEC)...) (3,4,18). Le terme de « dysplasies ectodermiques » (DE) est ainsi utilisé pour désigner un groupe de plus de 170 entités ayant en commun de présenter des altérations du développement des tissus d'origine ectodermique, tels que les cheveux, les poils, les cils, les sourcils, les ongles, les dents, les glandes sudoripares, les glandes salivaires, les glandes mammaires. Elles concernent 7 naissances sur 10 000 (3,18,19).

Les dysplasies ectodermiques hidrotiques et hypohidrotiques (ou anhidrotiques (DEA)) sont des sous-groupes de DE caractérisés par des malformations ou une agénésie des structures d'origine ectodermique. Les patients présentent de façon plus ou moins marquée, un défaut des phanères (des cheveux fins et clairsemés, des ongles fins et cassants, etc) des symptômes dermatologiques (pigmentation inégale) et des anomalies craniofaciales et dentaires. Les principales distinctions entre la forme hidrotique, hypohidrotique et la forme anhidrotique, la plus courante, reposent principalement sur les anomalies constatées dans les glandes sudoripares, la DEA étant plus sévère (*voir PNDS Dysplasies ectodermiques, HAS*) (20).

Ces dysplasies peuvent être facilement diagnostiquées lorsqu'elles affectent simultanément les cheveux, la peau et les dents.

D'autres tableaux cliniques souvent associés à des agénésies multiples, tels que des fentes faciales labiales et/ou palatines unilatérales ou bilatérales ou encore à une susceptibilité à différentes formes de cancer, font partie des formes syndromiques.

### 3.3 Prévalence et données épidémiologiques

L'agénésie dentaire est la plus fréquente des anomalies dentaires, sa prévalence est de 1,6% à 9,6% selon les études, elle concerne aussi bien le maxillaire que la mandibule et peut être symétrique ou non (3,4).

L'hypodontie est plus fréquente en denture permanente (environ 5% selon l'étude de Polder et al.) qu'en denture temporaire (0,4 à 0,9%) (21). Outre les troisièmes molaires (prévalence la plus élevée avec 20% de la population), les dents les plus couramment absentes sont les 2<sup>èmes</sup> prémolaires (2,91% - 3,22%) suivies par les incisives latérales maxillaires (1,55% - 1,78%) tous gènes confondus (4).

L'oligodontie touche 0,14% de la population (12). L'oligodontie peut être non syndromique mais elle est le plus souvent associée à un syndrome même si son expression est faible. L'anodontie, quant à elle, est toujours associée à un syndrome. Les syndromes les plus souvent associés sont les dysplasies ectodermiques, l'incontinentia pigmenti, le syndrome d'Axenfeld-Rieger et les prédispositions aux cancers colorectaux (3,4).

### 3.4 Étiologie des agénésies dentaires

Les agénésies dentaires sont soit isolées, d'étiologie principalement génétique (ou environnementale, ou à la suite de certains traitements anti-cancéreux), soit syndromiques d'étiologie génétique (3,4,7,18).

L'étiologie des oligodonties non syndromiques (ONS) est attribuée à une mutation des gènes impliqués dans le développement cranio-facial et dentaire chez environ 80% des individus affectés. Pour les 20% restants, l'agénésie dentaire non syndromique est attribuée à des facteurs environnementaux exogènes (par exemple, la chimiothérapie, la radiothérapie, l'infection maternelle par le virus de la rubéole, l'exposition à des médicaments tels que la

thalidomide, des agents antinéoplasiques, traumatismes crânio-faciaux...) au stade embryologique, alors que les bourgeons des dents permanentes se développent (3,4,22).

Pour comprendre l'origine de ces anomalies, il faut revenir sur la formation de la dent. En effet, l'odontogenèse fait appel à de nombreux gènes codant pour des facteurs de transcription, des facteurs de signalisation et des homéoprotéines... Les gènes impliqués dans les séquences d'initiation et de morphogenèse peuvent être à l'origine d'agénésies dentaires. Parmi eux, on peut citer *PAX9*, *MSX1*, *WNT10A*, *AXIN2*, *LTBP3*, *PITX2* et *EDA* (4).

Le répertoire OMIM (Online Mendelian Inheritance in Man) décrit plus de 60 syndromes différents incluant l'oligodontie dans leur spectre phénotypique d'anomalies. Ces syndromes affectent les dents mais aussi fréquemment les autres structures ectodermiques ; la peau, les cheveux, les ongles et les glandes sudoripares (3,23). Parmi ces syndromes les plus fréquents sont :

- La Dysplasie Ectodermique Hypohidrotique (DEH) : la forme la plus courante étant liée au chromosome X, suivie de la DEH autosomique récessive ou dominante moins sévères, qui associent oligodontie, hypohidrose et hypotrichose (18).
- L'incontinentia pigmenti, qui se manifeste par des lésions cutanées et des anomalies neurologiques et rétinienne (24).
- Le syndrome EEC (Ectrodactyly-ectodermal dysplasia clefting syndrome) associe ectrodactylie (absence d'un ou plusieurs doigts), une anomalie cutanée, un trouble oculaire et une surdité (25).
- La trisomie 21, qui associe une déficience intellectuelle, une hypotonie musculaire, des malformations cardiaques et digestives.
- Le syndrome blépharo-cheilo-odontique.
- Le syndrome d'Axenfeld-Rieger.
- Le syndrome de Van der Woude.
- Le syndrome de Johanson-Blizzard.
- Le syndrome cubito-mammaire (ulnar-mammary syndrome).
- Le syndrome de Zlotogora-Ogur (syndrome de fente labiopalatine-dysplasie ectodermique).
- Le syndrome de Witkop (syndrome d'hypodontie-dysplasie unguéale).

## 4 Diagnostic et évaluation initiale

### 4.1 Objectifs

- Évoquer le diagnostic clinique d'agénésie dentaire et différencier une hypodontie d'une oligodontie ou d'une anodontie.
- Assurer un bilan initial : l'examen clinique est complété par un bilan radiologique et photographique (*conf infra chap. 4.7*).
- Identifier les autres signes bucco-dentaires et extra-buccaux associés et en apprécier la sévérité. En questionnant les antécédents et en effectuant l'anamnèse

des signes oraux et extra-oraux, il sera pertinent d'évaluer les potentielles atteintes morphologiques et fonctionnelles.

- Informer sur le parcours de soins et expliquer les différentes étapes de la prise en charge buccale.
- Orienter vers une prise en charge adaptée en cas de nécessité :
  - Les consultations bucco-dentaires dans les disciplines concernées : chirurgie orale ou chirurgie maxillo-faciale, biologie orale, orthopédie dento-faciale, odontologie pédiatrique, odontologie prothétique, parodontologie, odontologie restauratrice-endodontie pour évaluer par exemple :
    - L'état des dents présentes.
    - La présence de dysmorphoses et malocclusions.
    - Un retard d'éruption dentaire.
    - La présence de problèmes parodontaux.
  - Les consultations médicales spécialisées en fonction des signes associés, concernant par exemple :
    - DE avec atteintes immunitaires et neurologiques : immunodéficience et ostéopétrose / Incontinentia Pigmenti, DE avec déficit intellectuel.
    - DE avec atteintes squelettiques majeures : syndromes liés au gène *TP63* (EEC, ADULT,...), dysplasie crânio-ectrodermique, syndrome tricho-dento-osseux (TDO), DE avec fente labio-palatine.
    - DE avec atteintes cornéennes et surdité.
    - DE avec endocrinopathies / dégénérescence rétinienne.
    - DE avec terrain atopique.
- Prendre en charge sur le plan psychologique les patients et leur famille (15,26).
- Proposer une prise de contact avec une association de patients (*cf. 5.7 Recours aux associations de patients*)

## 4.2 Professionnels impliqués (et modalités de coordination)

Le diagnostic, l'évaluation initiale et la prise en charge globale du patient sont, le plus souvent, coordonnés par un chirurgien-dentiste d'un Centre de Référence/Compétence Maladies rares (CRMR/CCMR) labéllisé pour les Maladies Rares orales et dentaires (réseau O-Rares) et un généticien. La variabilité d'expression des agénésies dentaires nécessite l'évaluation par un chirurgien-dentiste expérimenté pour un meilleur diagnostic et une proposition thérapeutique optimisée (1).

La prise en charge globale du patient atteint d'agénésies dentaires et de sa famille repose sur une coopération pluridisciplinaire tout au long de la vie du patient, en veillant notamment à ce que le relai entre les professionnels prenant en charge le patient à l'âge pédiatrique puis à l'âge adulte se déroule de manière optimale.

Le diagnostic, l'évaluation initiale et la prise en charge globale du patient font intervenir selon les besoins :



Des professions médicales :

- Chirurgiens-dentistes de différentes compétences et spécialités (biologie orale, pédiatrie, radiologie, ODF, chirurgie orale, réhabilitation prothétique, parodontologie, implantologie...) : diagnostic, prise en charge et suivi.
- Généticien clinicien : diagnostic et suivi.
- Radiologue : diagnostic et suivi.
- Chirurgien maxillo-facial: prise en charge chirurgicale.
- Pédiatre ou médecin généraliste : diagnostic et suivi.
- Spécialités médicales des autres organes ou des systèmes affectés pour les formes syndromiques dermatologue, ORL, ophtalmologue, neurologue, néphrologue, rhumatologue.

Des professions paramédicales ou sociales :

- Conseiller en génétique : conseil génétique pour le patient et sa famille et suivi de l'annonce diagnostique.
- Orthophoniste : prise en charge.
- Kinésithérapeute : prise en charge.
- Psychologue : prise en charge et suivi
- Assistants sociaux : prise en charge et suivi.

L'ensemble de ces professionnels travaille conjointement avec le chirurgien-dentiste et/ou le médecin référent du patient, que ce soit à l'âge pédiatrique ou adulte (1,8,20,24).

### **4.3 Circonstances de découverte / suspicion du diagnostic**

Quatre circonstances principales de découverte des agénésies dentaires peuvent être décrites :

- L'observation de l'absence d'une ou plusieurs dents lors de la mise en place de la denture temporaire ou de la denture permanente. Les parents interpellé et inquiets consultent alors spontanément leur chirurgien dentiste ou leur pédiatre.
- La découverte fortuite des agénésies dentaires lors d'un bilan orthodontique grâce à la radiographie panoramique.
- L'identification d'agénésies dentaires au sein d'un tableau clinique syndromique préalablement identifié ou en cours d'identification. Le patient est alors adressé par le médecin traitant ou spécialiste pour confirmation des atteintes bucco-dentaires.
- L'existence d'un antécédent familial d'anomalie dentaire de nombre. Les familles atteintes consultent généralement précocément avec leur enfant afin de confirmer ou infirmer l'existence de cette anomalie.

### **4.4 Confirmation du diagnostic/diagnostic différentiel**

#### **4.4.1 Confirmation du diagnostic**

Une anomalie de nombre par défaut est en premier lieu évoquée par le diagnostic clinique et radiographique. La recherche de signes extra-buccaux est indispensable : examen des phanères, recherche d'anomalies de la sudation en particulier au niveau des paumes des mains ou des voutes plantaires, prise en compte des antécédents médicaux.

Le diagnostic clinique pourra être confirmé par un diagnostic moléculaire (mise en évidence de variations pathogènes des gènes impliqués dans les agénésies, syndromiques ou non syndromiques) (27,28).

L'analyse génétique doit être prescrite en milieu hospitalier par un généticien clinicien ou un spécialiste d'organes d'un réseau maladies rares (CRMR ou CCMR), qui pourra en expliquer l'impact pour le patient et sa famille.

Le généticien clinicien ou le spécialiste d'organe évoque le diagnostic cliniquement devant les circonstances sus-citées et adressent un prélèvement (sang ou salive) du patient au laboratoire de diagnostic moléculaire afin que l'ensemble des événements moléculaires identifiés permettent de circonscrire une problématique orale et éventuellement d'éclairer certains signes associés aux agénésies dentaires identifiées. Ce diagnostic moléculaire permet également d'alerter sur d'autres atteintes potentielles à explorer si les gènes impliqués sont connus dans des formes syndromiques ou associés à d'autres pathologies (3,4,12).

#### **4.4.2 Diagnostic différentiel :**

L'absence d'une ou de plusieurs dents dans la cavité buccale est une observation clinique aisée. Le diagnostic d'agénésie(s) peut être posé si et seulement si, il est confirmé que la/les dents absentes n'ont jamais existé.

Le clinicien doit donc écarter lors de son anamnèse et au travers des examens cliniques et radiologiques les absences pour causes traumatiques ou infectieuses (avulsions dentaires multiples ou des pertes précoces de dents).

Il est également important de se poser les bonnes questions :

- D'autres personnes sont-elles atteintes dans la famille ? L'anomalie présente-t-elle un caractère transmissible ?
- L'analyse détaillée des antécédents médicaux du patient montre-t-elle une éventuelle exposition à des agents toxiques, à des médicaments, à des agents tératogènes qui auraient pu affecter la formation des dents ?

#### **4.5 Indication des tests génétiques**

Les tests génétiques complètent le diagnostic clinique et permettent d'orienter vers les maladies rares avec des atteintes plus larges. Le généticien et le médecin spécialiste des CCMR/CRMR associés pourront délivrer une information génétique à la famille et au patient, notamment si des maladies systémiques ou un syndrome sont associés. (*cf chapitre 4.7*). L'annonce de ce diagnostic doit être préparée.

L'analyse des gènes impliqués dans les agénésies dentaires dites isolées ou syndromiques a été bien documentée dans la littérature. Les laboratoires effectuent la plupart du temps en première intention une analyse ciblée sur un panel de gènes dite « par séquençage haut débit » (next generation sequencing (NGS) - exemple panel GenoDENT) (22). D'autres approches plus globales par séquençage d'exome ou de génome sont possibles, soit en seconde intention lorsqu'une analyse ciblée est négative, soit d'emblée lorsque le tableau clinique est large et n'évoque pas de diagnostic précis aux cliniciens. Ces approches,

notamment l'analyse de génome, se décident en concertation avec les familles, le réseau O-Rares et les consultations locales de génétique. Les familles peuvent ainsi accéder au diagnostic génétique pangénomique dans le cadre du Plan France Médecine Génomique 2025, sous la pré-indication : « Formes syndromiques de maladies rares à expression bucco-dentaire » (<https://pfm2025.aviesan.fr/>) ou sous les pré-indications liées aux syndromes pour les formes syndromiques (génodermatoses, maladies osseuses constitutionnelles...).

Les variations génétiques retrouvées sont nombreuses et diverses et il n'est pas toujours possible d'affirmer la pathogénicité génétique d'un variant. Le rendu d'analyse sera alors fait en mentionnant la notion de « variant de signification incertaine » (VSI ou VUS pour « variant of unknown significance »). L'interprétation des variations génétiques est un domaine en évolution très rapide et les biologistes généticiens peuvent reprendre/revenir sur des analyses en fonction des avancées techniques ou bioinformatiques notamment (27–31).

**Les gènes principaux associés aux agénésies dentaires dans un cadre non syndromique sont :** *EDA, EDAR, EDARADD, MSX1, PAX9, IRF6, GREM2, AXIN2, LRP6, SMOC2, LTBP3, FGFR1, IRF6, LRP6, PITX2, WNT10A, WNT10B.*

**Les gènes principaux associés aux agénésies dentaires dans un cadre syndromique sont :** *EDA, EDAR et EDARADD, MSX1, PAX9, IRF6, GREM2, AXIN2, LRP6, SMOC2, LTBP3, IRF6, LRP6, PITX2, WNT10A, WNT10B.*

*WNT10A* est considéré comme le gène majoritairement impliqué (18,19,29).

Ainsi les mêmes gènes peuvent être impliqués dans les deux cas d'oligodonties (isolés ou syndromiques d'où l'importance de rechercher des signes cliniques extra-buccaux associés (*panels GenoDENT et Cochin : cf Annexe 5*)).

Une fois le diagnostic génétique établi sur le plan moléculaire pour le cas index, une étude des parents et apparentés est souhaitable pour vérifier la ségrégation des variations pathogènes. Les analyses s'effectuent généralement d'emblée en trio (parents et enfant).

Par la suite, une étude moléculaire des apparentés symptomatiques ou des apparentés majeurs à risque de porter une ou deux mutation(s) du gène responsable pourra être proposée.

Ces analyses s'effectuent dans des laboratoires de génétique médicale agréés ([www.orpha.net](http://www.orpha.net)).

#### 4.6 Circuit patient des formes syndromiques

Si l'histoire familiale, médicale et l'examen clinique orientent vers une suspicion de maladie génétique syndromique, le patient et sa famille doivent être dirigés vers les Centres de Référence et de Compétence des Maladies Rares orales et dentaires (CRMR/CCMR Réseau O-Rares) ; ils organisent les parcours régionaux de diagnostic clinique et moléculaire avec un généticien. Les cliniciens et généticiens orienteront si nécessaire le patient et sa famille vers les CRMR/CCMR des syndromes /pathologies associés aux agénésies afin d'assurer la prise en charge globale et multidisciplinaire du tableau clinique.

## 4.7 Bilan initial

Selon l'âge du patient et le tableau clinique, une consultation pluridisciplinaire entre le chirurgien-dentiste, l'orthodontiste et le chirurgien maxillo-facial peut être envisagée. Le bilan pré-thérapeutique constitue une étape essentielle dans la prise en charge et la mise en place d'une relation thérapeutique. La relation patient-praticien est d'autant plus importante que le protocole de prise en charge est long, souvent étalé sur plusieurs années, et nécessite une coopération et un bon relationnel avec les patients, suivis à long terme. La dimension psychologique et affective doit être également prise en compte lors des premières consultations, les oligodonties pouvant être à l'origine de répercussions esthétiques et d'altérations de l'intégration psycho-sociale et scolaire.

Le bilan initial doit être réalisé le plus précocement possible afin d'évaluer l'impact fonctionnel et esthétique des agénésies dentaires, pour la denture temporaire comme pour la denture permanente.

Les différents objectifs du bilan initial sont :

- Faire préciser le motif de consultation et le besoin de prise en charge.
- Rassurer le patient (et ses parents s'il s'agit d'un enfant) et établir la relation de soin.
- Evaluer le parcours de soins aux différentes périodes de la vie.
- Evaluer le degré de motivation du patient et des parents s'il s'agit d'un enfant.
- Evaluer le degré de maturité neuro-psychique du patient.
- Repérer une dysoralité éventuelle associée.

### 4.7.1 Bilan bucco-dentaire clinique

#### 4.7.1.1 Examen clinique extra-oral

Les manifestations morphologiques faciales liées à l'oligodontie sont multiples et doivent être évaluées afin d'orienter le diagnostic, mais également la future prise en charge thérapeutique. Les différentes répercussions morphologiques et les anomalies à rechercher lors de l'examen extra-oral de face et de profil sont :

- Un déséquilibre des différents étages faciaux : hypoplasie du tiers médian de la face ou une diminution de l'étage inférieur (32,33).
- Des signes de dysmorphose squelettique à type de classe II ou de classe III, une proéminence frontale (10,34–36).
- Des anomalies morphologiques faciales dans le sens transversal.
- Des atteintes cutanéophanéariennes : sécheresse cutanée au niveau facial, hypotrichose (signes ectodermiques), absence de la queue des sourcils, dystrophies unguéales.

#### 4.7.1.2 Examen clinique intra-oral

Lors d'un examen clinique de la cavité buccale, le chirurgien-dentiste recherche :

Pour les éléments dentaires :

- L'absence de dents : un odontogramme est réalisé. Il est comparé à celui correspondant à l'âge chronologique du patient.

Les agénésies de prémolaires sont souvent associées à d'autres anomalies du développement dentaire : microdontie des incisives latérales maxillaires, inclusion palatine des canines maxillaires, infraclusion des molaires temporaires (Ref CT2). Pour Peck, ces manifestations constituent un « schéma d'anomalie dentaire » et apparaissent plus souvent associées que de manière isolée de par leur origine génétique commune (Ref CT2).

- Des infraclusions : Une classification simple suivant la sévérité a été décrite (REF CT3):
  - légère : la table occlusale se situe à 1 mm en dessous du plan d'occlusion ;
  - modérée : la table occlusale arrive au niveau du point de contact de la dent adjacente ;
  - sévère : la table occlusale est située sous le point de contact, au niveau de la gencive.
- Une molaire temporaire en infraclusion peut engendrer des complications qui modifient la prise en charge globale (REF CT4) :
  - version des dents adjacentes,
  - égression des dents antagonistes,
  - réduction de la longueur de l'arcade,
  - perturbation de l'occlusion postérieure,
  - interposition latérale de la langue.
- Des dents avec anomalies de forme (conoïde) ou de taille (microdontie) ou de structure. Le clinicien évaluera les conséquences par exemple sur les possibilités de rétention prothétique (molaires) ou les possibilités de collage pour des coronoplasties ou pour la mise en place de dispositifs orthodontiques.
- Des dents temporaires persistantes.
- Des diastèmes : une évaluation précise des espaces est indispensable afin d'apprécier s'ils nécessitent d'être réhabilités. Cette évaluation permettra également la planification de la gestion orthodontique des espaces, cela en coordination étroite avec les spécialistes en orthopédie dento-faciale.

Pour les éléments muqueux et osseux (37,38):

- Le degré d'hypotrophie de la crête osseuse alvéolaire dans le sens vertical et sagittal.
- Une sécheresse buccale.
- Un frein court ou hypertrophique.

Pour les rapports inter/intra-arcades (14,38–40):

- Une perte de dimension verticale.
- Des troubles de l'occlusion.

#### **4.7.1.3 Evaluation de la sévérité clinique de l'oligodontie**

La sévérité du phénotype dentaire sera évaluée lors de l'examen clinique intra et inter-arcades, ainsi que des anomalies dentaires et les troubles occlusaux statiques ou dynamiques associés.

#### 4.7.1.3.1 Evaluation de la distribution des agénésies

Le clinicien analysera plus particulièrement la distribution topographique des agénésies dentaires en denture temporaire ou permanente, cela permettra l'identification d'une éventuelle signature phénotypique de mutations *WNT10A*, *MSX1*, *PAX9* ou *EDA* par exemple (4).

**En denture temporaire**, les agénésies dentaires les plus prévalentes sont par ordre décroissant (4,41–43):

*Incisives mandibulaires* > *incisives latérales maxillaires* > *incisives centrales maxillaires*  
> *molaires mandibulaires* > *1<sup>ère</sup> molaire maxillaire*.

Une moyenne de 8 agénésies en denture temporaire est décrite dans la DE liée à l'X (DEX), avec une atteinte plus sévère au niveau mandibulaire (en moyenne 5,3 agénésies) qu'au niveau maxillaire (3,5 agénésies) (42,43).

**En denture permanente**, les agénésies associées aux mutations *EDA* correspondent par ordre décroissant de fréquence aux agénésies suivantes :

*Incisives mandibulaires* > *Incisives latérales maxillaires* > *2<sup>nde</sup> Prémolaire mandibulaire*  
> *2<sup>nde</sup> prémolaire maxillaire* > *2<sup>nde</sup> molaire*.

La moyenne du nombre d'agénésies en denture permanente dans les DEX est de l'ordre de 13,5 agénésies, ce qui correspond à un phénotype sévère d'oligodontie (41–43).

- La signature phénotypique des mutations *WNT10A*, formes les plus prévalentes sur le plan de l'épidémiologie génétique des oligodonties, correspond à un tableau clinique avec agénésies d'incisives-prémolaires en association avec des signes ectodermiques mineurs.
- Les mutations *MSX1* sont caractérisées également par des agénésies incisives-prémolaires
- Les formes *PAX9* sont caractérisées par des agénésies dans les secteurs postérieurs.

#### 4.7.1.3.2 Examens complémentaires

L'examen clinique initial sera complété par la réalisation de radiographies, les seules à pouvoir confirmer le diagnostic d'agénésie. Il conviendra de s'enquérir au préalable de l'existence de radiographies antérieures et de la date de réalisation de celles-ci. Des moulages après prise d'empreintes conventionnelles ou optiques de la cavité buccale et des photographies intrabuccales seront réalisées pour documenter l'état initial et permettre d'objectiver l'évolution lors du suivi (44,45).

- **Radiographie panoramique dentaire ou orthopantogramme (OPT)** : bilan global dento-alvéolaire objectivant la sévérité du phénotype et la distribution des agénésies et anomalies dentaires associées, ainsi que les stades de développement et d'éruption des dents présentes.
- **Téléradiographie intrabuccale ou rétroalvéolaires** : le bilan intrabuccal permet l'analyse des anomalies dentaires associées à l'oligodontie (dysmorphie coronaire, taurodontisme, microdontie).

- **Téléradiographie de profil** : évaluation des dysmorphoses squelettiques et alvéolaires associées - analyse céphalométrique.
- **Cone Beam (CBCT)** : pré-implantaire dans les indications de traitement implantaire.

#### 4.7.1.3.3 Bilan des signes associés

Si l'histoire familiale, médicale et si l'examen clinique orientent vers une suspicion de maladie génétique syndromique, le patient et sa famille doivent être dirigés vers un généticien et vers les Centres de Référence et de Compétence des Maladies Rares orales et dentaires (CRMR/CCMR Réseau O-Rares). De nombreux syndromes comportent en effet dans leur tableau clinique une oligodontie (46).

Le bilan des antécédents médico-chirurgicaux chez le patient doit être rigoureux et systématique : présence de pathologies infectieuses chroniques, d'atteintes neurologiques, cardiaques, ophtalmologiques ou squelettiques. L'anamnèse médicale contribue au **diagnostic différentiel entre une forme isolée et syndromique d'oligodontie**. Toutefois, ce diagnostic différentiel peut être rendu complexe par des **superpositions phénotypiques** entre les formes isolées et syndromiques, par exemple dans les mutations *WNT10A*.

Si le patient est atteint d'une dysplasie ectodermique (DE) : Le praticien recherchera notamment des atteintes ectodermiques et **des pathologies extra-ectodermiques associées** :

- DE avec atteintes squelettiques majeures : syndromes *TP63* (EEC, ADULT, FLP, ...), dysplasie crânio-ectodermique, syndrome TDO, DE avec fente labio-palatine.
- DE avec atteintes cornéennes et surdit .
- DE avec endocrinopathies / d g n rescence r tinienne.
- DE avec terrain atopique.
- DE avec atteintes immunitaires et neurologiques : immunod ficiency et ost op trose / Incontinentia Pigmenti, DE avec d ficit intellectuel.
- DE avec immunod ficiences associ es.

Diff rents types de DE sont associ s   des immunod ficiences, notamment les formes li es   une mutation des g nes *NEMO* (NF-KB Essential Modulator) et *IKB* (47,48). Les mutations hypermorphiques du g ne *IKB* sont associ es   des ph notypes et une immunod ficiency s v res, de type combin e. Les mutations hypomorphiques du g ne *NEMO* peuvent  galement entra ner des tableaux cliniques s v res de DE avec immunod ficiency (49). Diff rents m canismes mol culaires sont d crits, comme l'alt ration des fonctions du facteur inhibiteur *IKB* ou du modulateur *NEMO*, ainsi qu'une anomalie de liaison de *NEMO*   l'ubiquitine (48). Les DE avec mutation *NEMO* peuvent associer une immunod ficiency, une ost op trose et un lympho d me. Les manifestations des anomalies immunologiques associ es sont diverses,   type d'hypogammaglobulin mie, de syndrome hyper-Ig-M, de d fauts de la cytotoxicit  Natural Killer (NK) ou de pathologies auto-immunes. Des pathologies infectieuses respiratoires,   type de pneumonie h morragique, peuvent survenir comme premi res manifestations cliniques d'une DE avec immunod ficiency (50).

**Des pathologies infectieuses chroniques et une susceptibilité aux infections respiratoires, ORL ou cutanéomuqueuses notamment, sont présentes dans le contexte des immunodéficiences.** Des antécédents d'infections opportunistes multiples ou d'abcès à mycobactéries seront également recherchés (51). L'identification d'une immunodéficiences revêt un caractère important, car elle nécessitera des précautions particulières, avec éventuelle contre-indication aux thérapeutiques implantaires ou aux chirurgies de greffe osseuse pré-implantaire ou encore, avec une éventuelle antibioprophylaxie à prévoir.

La présence d'un syndrome malformatif devra être recherchée dans le contexte d'une oligodontie avec d'autres atteintes systémiques. Les oligodonties syndromiques peuvent être retrouvées dans un syndrome malformatif, citons par exemple, les craniosténoses, les syndromes oro-faciaux-digitaux ou les anomalies chromosomiques (52). Les syndromes de Wolf-Hirschorn, de Williams-Beuren, GAPO, Floating-Harbor ou d'Axenfeld Rieger peuvent également intégrer dans leur spectre phénotypique des formes variables d'oligodontie (53–56).

Lors du bilan initial, **une exploration moléculaire** devra également être considérée et pourra consister en **séquençages directs de gènes d'intérêt**, lorsqu'il y a une suspicion de mutation d'un gène précis (signature phénotypique dentaire) ou en analyses génétiques plus larges à type **d'analyse sur puce ADN** (exemple : panel Genodent), **analyse d'exome voire du génome**, en fonction de la situation clinique et des antécédents familiaux (22).

Dans ce contexte, **le bilan diagnostique initial sera multi-disciplinaire**, en coordination avec les différentes spécialités médico-chirurgicales concernées. Par exemple, en cas de suspicion de troubles de l'acuité visuelle, comme cela est observé dans les DE avec pathologies cornéennes ou dégénérescence rétinienne, un bilan ophtalmologique exhaustif devra être mis en place. Les DE avec surdité ou endocrinopathie nécessiteront également des investigations ORL et biologiques approfondies. Un risque accru de carcinome colo-rectal est également décrit dans les formes d'oligodontie *AXIN2*, de sorte que la présence de pathologies cancéreuses colo-rectales familiales doit être recherchée lors de l'anamnèse (53).

Les signes associés peuvent être classés en fonction du système ou des organes affectés (cf tableau I). Ce bilan médical initial doit être effectué pour rechercher les manifestations et les complications associées aux oligodonties afin de guider la prise en charge. Il constitue le point de départ du suivi médical qui doit être mis en place. Ainsi, par exemple, en cas de suspicion de dysplasie ectodermique, un bilan dermatologique peut être demandé. Ces examens complémentaires peuvent aussi être réévalués à la lumière du diagnostic moléculaire.



Tableau N°1 Synthèse des différentes formes d'oligodontie syndromique en fonction des atteintes systémiques associées.

(Fournier et al. 2018 <https://pubmed.ncbi.nlm.nih.gov/29879364/>)(4)

| Signes cliniques associés   | Référence  | Syndromes associés  |
|---|--|---|
| <b>Peau sèche, hypohidrose, Intolérance à la chaleur, peu de larme (signes ectodermiques)<br/>Hyperhydrose palmaire</b> | Plaisancié et al., 2013<br><a href="https://pubmed.ncbi.nlm.nih.gov/23401279/">https://pubmed.ncbi.nlm.nih.gov/23401279/</a>   | DE  |
| <b>Ongles dystrophiques (signes ectodermiques)</b>  | Krøigård et al., 2016<br><a href="https://pubmed.ncbi.nlm.nih.gov/26964878/">https://pubmed.ncbi.nlm.nih.gov/26964878/</a>   | OODD-TOODD (dysplasie odonto-onycho-dermique et tricho-odonto-onycho-dermique), syndromes <i>WNT10A</i> |
| <b>Syndactylie</b>  | Jin et al., 2019<br><a href="https://pubmed.ncbi.nlm.nih.gov/31420900/">https://pubmed.ncbi.nlm.nih.gov/31420900/</a>  | Syndromes liés au gène <i>TP63</i>  |
| <b>Cheveux rares et épars (hypotrichose) (signes ectodermiques)</b>   | Ismail et al., 2020<br><a href="https://pubmed.ncbi.nlm.nih.gov/31468502/">https://pubmed.ncbi.nlm.nih.gov/31468502/</a>   | DE  |
| <b>Immunodéficience</b>   | Courtois et al., 2003<br><a href="https://pubmed.ncbi.nlm.nih.gov/14523047/">https://pubmed.ncbi.nlm.nih.gov/14523047/</a><br><br>Lian et al., 2018<br><a href="https://pubmed.ncbi.nlm.nih.gov/29155098/">https://pubmed.ncbi.nlm.nih.gov/29155098/</a><br><br>Ichimiya et al., 2019<br><a href="https://pubmed.ncbi.nlm.nih.gov/30982207/">https://pubmed.ncbi.nlm.nih.gov/30982207/</a><br><br>Yu et al., 2019<br><a href="https://pubmed.ncbi.nlm.nih.gov/30243918/">https://pubmed.ncbi.nlm.nih.gov/30243918/</a> | DEH avec immunodéficience-ostéopétrose  |
| <b>Fente labiale et/ou palatine</b>   | Slayton et al., 2003<br><a href="https://pubmed.ncbi.nlm.nih.gov/12733956/">https://pubmed.ncbi.nlm.nih.gov/12733956/</a>  | Mutations <i>MSX1</i>   |
| <b>Cancer colorectal</b>  | Lammi et al., 2004<br><a href="https://pubmed.ncbi.nlm.nih.gov/15042511/">https://pubmed.ncbi.nlm.nih.gov/15042511/</a>  | oligodontie <i>AXIN2</i> associée à un risque accru de carcinome colo-rectal                            |
| <b>Déficience oculaire<br/>Déficience système nerveux central</b>   | Sun et al., 2019<br><a href="https://pubmed.ncbi.nlm.nih.gov/30913450/">https://pubmed.ncbi.nlm.nih.gov/30913450/</a>  | Mutation <i>NEMO</i><br><b>Incontinentia pigmenti (IP)</b> or Bloch-Sulzberger syndrome                 |

Tableau N°2: Atteintes associées à une oligodontie et correspondance syndromique.

\*SSPS : syndrome de Schöpf-Schulz-Passarge

| Type de signe       | Signes associés   | Gène impliqué ou syndrome associé   |
|---------------------|---|---|
| <b>Ectodermique</b> | Hypohydrose (Peau sèche, peu de transpiration, Intolérance à la chaleur, peu de larme)  | DE, DEH<br><i>GREMLIN2</i>  |
| <b>Ectodermique</b> | Transpiration augmentée du cuir chevelu, des paumes et plantes des pieds.   | <i>WNT10A</i> - SSPS  |
| <b>Ectodermique</b> | Hyperpigmentation autour des yeux   | <i>GREMLIN2</i>   |
| <b>Ectodermique</b> | Hypotrichose (Cheveux rares et épars, manque de sourcil)  | DE, DEH<br><i>NEMO, Incontinentia pigmenti (IP)</i><br><i>WNT10A</i> - OODD<br><i>GREMLIN2</i>  |
| <b>Ectodermique</b> | Faible croissance des cheveux   | <i>WNT10A</i> - SSPS<br><i>GREMLIN2</i>   |
| <b>Ectodermique</b> | Eczéma  | DE, DEH   |
| <b>Ectodermique</b> | Ongles dystrophiques  | OODD-TOODD- <i>WNT10A</i><br><br><i>WNT10A</i><br><br><i>MSX1</i> - Witkop syndrome<br><br><i>NEMO, Incontinentia pigmenti (IP)</i><br><i>WNT10A</i> - SSPS |
| <b>Ectodermique</b> | Kératodermie palmoplantaire   | <i>WNT10A</i> - SSPS<br><i>WNT10A</i> - OODD  |
| <b>Ectodermique</b> | Lignes de Blaschko (motifs cutanés)   | <i>NEMO</i> Incontinentia pigmenti (IP)   |
| <b>Immunitaire</b>  | Immunodéficience  | DEH avec immunodéficience-ostéopétrose  |
| <b>Ophtalmique</b>  | Déficience oculaire   | <i>NEMO, Incontinentia pigmenti (IP)</i> ou syndrome de Bloch-Sulzberger  |
| <b>Ophtalmique</b>  | Embryotoxon postérieur  | <i>PITX2</i> , syndrome d'Axenfeld-Rieger type 1  |
| <b>Ophtalmique</b>  | Hypoplasie ou malformation de l'iris  | <i>PITX2</i> , syndrome d'Axenfeld-Rieger type 1  |
| <b>Ophtalmique</b>  | Corectopie, polycorie   | <i>PITX2</i> , syndrome d'Axenfeld-Rieger type 1  |
| <b>Ophtalmique</b>  | Glaucome (risque augmenté)  | <i>PITX2</i> , syndrome d'Axenfeld-Rieger type 1  |
| <b>Malformatif</b>  | Anomalies cranio-faciales (microcéphalie, hypoplasie maxillaire, hypertélorisme, insertion nasale haute (profil de guerrier grec), fentes orales) | <i>MSX1</i> , syndrome de Wolf-Hirschorn  |
| <b>Malformatif</b>  | Fente labiale et/ou palatine  | <i>MSX1</i> mutations   |
| <b>Malformatif</b>  | Syndactylie   | <i>TP63</i> syndromes   |
| <b>Malformatif</b>  | Anomalie du mamelon et des seins  | <i>NEMO, Incontinentia pigmenti (IP)</i>  |
| <b>Malformatif</b>  | Synéchie antérieure   | <i>PITX2</i> , syndrome d'Axenfeld-Rieger type 1  |
| <b>Malformatif</b>  | Prolapsus valvulaire mitral   | <i>GREMLIN2</i>   |
|                     |   |   |

|                       |                                     |  |
|-----------------------|-------------------------------------|--|
| <b>Malformatif</b>    | Hernie ombilicale                   | <i>PITX2</i> , syndrome d'Axenfeld-Rieger type 1                                 |
| <b>Malformatif</b>    | Anomalie cardiaque                  | <i>PITX2</i> , syndrome d'Axenfeld-Rieger type 1                                 |
| <b>Malformatif</b>    | Augmentation densité osseuse        | <i>LTBP3</i>   |
| <b>Malformatif</b>    | Petite stature                      | <i>GREMLIN2</i><br><i>LTBP3</i>  |
| <b>Malformatif</b>    | Platyspondylie                      | <i>LTBP3</i>   |
| <b>Malformatif</b>    | Amélogénèse imparfaite              | <i>LTBP3</i>   |
| <b>Tumoral</b>        | Kyste des paupières                 | <i>WNT10A- SSPS</i>  |
| <b>Tumoral</b>        | Cancer colorectal                   | <i>AXIN2</i>   |
| <b>Tumoral</b>        | Cancer de la peau (risque augmenté) | <i>WNT10A- SSPS</i>  |
| <b>Tumoral</b>        | Polypes colorectaux                 | <i>AXIN2</i>   |
| <b>Tumoral</b>        | Adénome                             | <i>AXIN2</i>   |
| <b>ORL</b>            | Perte auditive                      | <i>PITX2</i> , syndrome d'Axenfeld-Rieger type 1                                 |
| <b>SNC</b>            | Déficience Système nerveux central  | <i>NEMO</i> , <i>Incontinentia pigmenti (IP)</i> ou syndrome de Bloch-Sulzberger |
| <b>Muqueuse orale</b> | Langue lisse                        | <i>WNT10A- SSPS</i>  |

#### 4.7.2 Bilan radiographique

Les patients porteurs d'une oligodontie ou anodontie nécessiteront plusieurs phases de réhabilitations orales souvent associées à des prises de clichés radiographiques. Dans l'intérêt de l'enfant (ratio bénéfique/risque) et dans le respect des obligations de radioprotection, renforcées en âge pédiatrique, il conviendra de justifier et optimiser chacune des expositions aux rayonnements ionisants (1,2).

Le concept bien connu ALARA (aussi bas que raisonnablement possible) a migré vers un concept dit ALADAIP (aussi bas qu'acceptable d'un point de vue diagnostique) du fait de constantes d'expositions parfois trop basses rendant les images difficilement exploitables en termes de radio-diagnostic (44)

En ce sens, en fonction des signes d'appels, des antécédents familiaux, des retards d'éruption, des évolutions ectopiques de certains germes il est recommandé :

- En première intention de réaliser des clichés radiographiques intra-oraux rétro-alvéolaires isolés.
- Dans les situations d'anomalies de nombre généralisées, le cliché panoramique dentaire (ou orthopantomogramme) est la technique de première intention. On privilégiera les séquences permettant de réduire le champ d'exposition aux seules arcades dentaires.
- Il faudra autant que possible éviter le status (téléradiographie intrabuccale) ou bilan long cône de 21 clichés intra-oraux particulièrement exposant par rapport au cliché panoramique.
- Le premier cliché panoramique dans une situation d'absence suspectée de germes de dents permanentes est indiqué dès l'âge de 4 à 6 ans.
- Les suivis peuvent être assurés par des clichés intra-oraux rétro-alvéolaires isolés.

L'utilisation du CBCT (Cone Beam Computed Tomography ou tomographie volumique à faisceau conique) n'est pas indiquée en première intention (44).

Cette option diagnostique est à privilégier lorsque les phases pré-implantaires sont envisagées et ce au plus près du temps chirurgical pour l'évaluation morphologique des zones à risque anatomique (position du canal mandibulaire, orientation et disposition des foramina mentonniers à la mandibule ; morphologie du bas-fond sinusien et planification chirurgicale pré-implantaire (greffes sous sinusiennes)).

Dans toutes ces situations il faudra privilégier les paramètres d'acquisition permettant d'assurer l'exposition la plus faible possible. Cela intègre les choix des paramètres de tension (kV), d'intensité (mA) et les temps d'exposition correspondant à la morphologie et stature du patient (protocoles pédiatriques) mais également le choix du champ de vue (FOV pour « field of view ») le plus ciblé possible (petit ou moyen champ) ainsi que des paramètres de réduction de dose (ultralow dose, low dose, basse dose etc...) qui optimisent les reconstructions en diminuant considérablement l'exposition aux rayonnements. Les protocoles haute résolution n'ont pas lieu d'être utilisés pour des évaluations morphologiques.

### **4.7.3 Bilan orthodontique**

Il est possible de diagnostiquer les agénésies des dents permanentes chez des enfants âgés de 6 à 8 ans, ceci avec une relative certitude, lors de l'examen clinique et radiologique.

L'examen clinique rapporte des anomalies dentaires notamment de forme, alvéolaires, squelettiques, exobuccales et fonctionnelles, plus ou moins marquées selon la sévérité de l'atteinte (7).

#### **4.7.3.1 Les anomalies exobuccales et squelettiques**

Dans un contexte d'oligodontie les principales anomalies squelettiques rencontrées sont : une hauteur faciale antérieure diminuée, une position plus rétruse du maxillaire (réduction des angles SNA et ANB) signifiant une tendance aux rapports squelettiques de classe III généralement liées à une hypomaxillie (souvent le pseudo-prognathisme est lié soit à la réduction de la dimension verticale, soit au décalage antéro-postérieure) (14,34,39).

Ces observations ne sont pas systématiquement retrouvées selon l'âge et l'origine ethnique (39).

Ces anomalies squelettiques semblent liées, en particulier dans la dimension verticale, au défaut de croissance notamment des procès alvéolaires, conditionné par les phénomènes d'éruption dentaire.

#### **4.7.3.2 Caractéristiques des tissus mous**

D'un point de vue esthétique, les tissus mous sont impactés par la dysmorphose. En dehors des formes syndromiques, présentant des atteintes exobuccales particulières, les patients semblent montrer une réduction significative de l'étage antérieur inférieur de la face, de la base du nez et une ouverture de l'angle naso-labial (37). La plupart des patients présentent ainsi un profil droit voire bi-rétrusif, un sillon labio-mentonnier marqué avec éversion de la lèvre

inférieure due à la diminution de la dimension verticale. La rétrochéilie est d'autant plus marquée que l'oligodontie est sévère (10,58,59).

#### 4.7.3.3 Anomalies fonctionnelles

L'étude des CBCT des Voies Aéro-Digestives Supérieures (VADS) d'une cohorte de 9 patients présentant une dysplasie ectodermique confirme la réduction de SNA, du ANB, de L1-MP et L1-NB et montre une légère réduction du volume des VADS non significativement différente du groupe contrôle. Ces patients pourraient être plus sujets à développer des apnées obstructives du sommeil obstructives du fait des défauts de développement maxillo-mandibulaire (38).

#### 4.7.3.4 Anomalies alvéolaires

Comme au niveau des tissus mous et squelettiques, les anomalies alvéolaires sont d'autant plus marquées que le nombre d'agénésies est élevé ; ces modifications seraient plus liées aux compensations dentaires et fonctionnelles de l'édentement, qu'à un schéma spécifique de croissance (7).

Une étude sur 60 patients de Macédoine a montré une palatoversion des incisives maxillaires et mandibulaires avec ouverture de l'angle inter incisif. Dans le groupe présentant une oligodontie sévère, les incisives maxillaires ont une orientation plus favorable, qui serait expliquée par la pulsion et l'étalement de la langue (58).

Les malocclusions fréquemment retrouvées dans les cas cliniques publiés sont majoritairement des malocclusions de Classe III (60), puis des occlusions inversées uni- ou bilatérales dans la dimension transversal, associées ou non à des déviations des milieux inter-incisifs. Cependant, lorsque l'équipe de De Stefani en 2021 décrit les classes d'Angle chez 900 patients présentant des agénésies, la prévalence des malocclusions de classe II/2 est la plus élevée, en particulier associées à l'agénésie des prémolaires. Les malocclusions de classe III sont aussi fréquentes dans les cas d'agénésies des incisives latérales maxillaires. (14,61).

Dans la dimension verticale, les supraclusions sont courantes, notamment dues à une éruption compensatrice de l'édentement, l'infraclusion ou l'usure des dents temporaires antagonistes, elles peuvent aussi être aussi liées à la linguoversion des incisives maxillaires et mandibulaires et à l'hypodivergence, mais les béances antérieures ou latérales ne sont pas rares. Cependant, il y a certainement un biais important de sélection dans la description de la cohorte des cas publiés. Le palais est plutôt plat, du fait du manque de développement des procès alvéolaires postérieurs (62).

Les cas cliniques retrouvés dans la littérature reportent en majorité des déficits osseux, avec une hauteur et une épaisseur réduites de la crête alvéolaire, nécessitant dans la grande majorité des cas une chirurgie pré implantaire.

#### 4.7.3.5 Les anomalies dentaires

##### a. Anomalies de forme

La microdontie, isolée ou généralisée, est souvent associée au tableau d'oligodontie, de manière ponctuelle par la présence d'incisives latérales riziformes, ou de manière plus

généralisée par des dents permanentes de largeur réduite. Cette microdontie est de plus fréquemment corrélée à des défauts d'éruption et de position.

Certains auteurs ont aussi montré une possible association entre la présence d'agénésies dentaires et des anomalies radiculaires (racines courtes par exemple) des incisives maxillaires, critère pouvant être incriminé dans les facteurs de risque de résorption induite par le traitement orthodontique, toutefois sans faire consensus (63).

#### **b. La Dysharmonie DentoDentaire (DDD) et la Dysharmonie DentoArcade (DDA)**

La DDA par défaut est caractérisée par de nombreux diastèmes et des malpositions (des rotations et des versions primaires ou compensatoires). L'enjeu du traitement orthodontique de ces patients réside essentiellement dans l'aménagement des espaces prothétiques permettant la correction de la DDA et de la DDD.

#### **c. Anomalies d'éruption**

Les patients présentant une oligodontie ont souvent des retards d'éruption (en moyenne de deux ans) (64).

L'infraclusion des molaires temporaires liée à leur ankylose est fréquente. L'absence du germe de la dent permanente, retarde majoritairement la résorption des racines des dents temporaires. Celles-ci peuvent alors s'avérer fonctionnelles pendant plusieurs dizaines d'années. Cependant, comme vu précédemment, cette persistance peut amener à une ankylose responsable d'une infraclusion d'autant plus sévère que précoce (65).

Les autres anomalies d'éruption citées sont :

- les inclusions des canines maxillaires et les transpositions,
- la disto-version de la seconde prémolaire mandibulaire (33,65).

Une des étiologies avancées pour les inclusions dentaires est le manque de guidage des germes par les dents temporaires.

Lors de la comparaison des anomalies dentaires entre les patients atteints d'oligodontie isolée et les patients présentant une dysplasie ectodermique, il semble que ces derniers présentent des anomalies du développement dentaire plus nombreuses et/ou plus sévères (66)

#### **d. Conséquences**

Plus le diagnostic est tardif plus les malocclusions liées aux migrations secondaires des dents bordant les édentements (67), comme la mésioversion de la seconde molaire mandibulaire sont sévères.

#### **4.7.3.6 Les dysfonctions oro-faciales**

Peu d'études reportent un examen des fonctions oro-faciales. Les différentes dysfonctions liées à l'édentement peuvent être : l'interposition linguale antérieure ou latérale au repos et pendant la déglutition en lien avec les grands édentements. Les défauts de phonation et de mastication font partie des motifs de consultation des patients.

Ces dysfonctions vont rendre plus complexe la réhabilitation. La rééducation oro-faciale sera primordiale avant toute réhabilitation.

Cet examen clinique doit orienter la prescription des examens complémentaires. Pour commencer, la réalisation des modèles d'étude doit être associée à l'enregistrement reproductible de l'occlusion du patient. Cette occlusion de convenance peut être très perturbée par les malpositions et les migrations secondaires liées à la discontinuité d'arcade. L'occlusion de convenance du patient peut alors être très éloignée de la position articulaire centrée, qui pourra être recherchée pour un diagnostic squelettique et radiologique précis, non biaisé par les interférences dentaires. En ce qui concerne les modèles, un montage en articulateur physique ou numérique peut être un bon moyen de communication entre les différentes spécialités, et le support d'un set up orthodontico-prothético-chirurgical pour la planification thérapeutique est recommandé (67).

**Le bilan photographique** inclut des photographies endo- et exo-buccales.

- Les photographies exo-buccales au sourire et au repos, de face et de profil, droite et gauche, doivent permettre d'estimer l'ELI (Espace Libre d'Inocclusion) et la position verticale et sagittale des incisives dans le sourire.
- Les photographies endo-buccales de face et de profil, en OIM (Occlusion en Intercuspitation Maximale), voire ORC (Occlusion en Relation Centrée), et bouche entre ouverte (surtout en cas de supraclusion sévère).

## 5 Prise en charge thérapeutique

### 5.1 Objectifs

L'objectif principal de la prise en charge est la réhabilitation des fonctions de la cavité buccale et de la qualité de vie du patient. Afin d'établir la meilleure prise en charge pour ces patients, il est important de déterminer les problématiques associées à leurs anomalies et de prendre en compte leurs attentes afin de poser des objectifs de traitement (8,15).

En effet, les anomalies dentaires de ces patients posent des problématiques à la fois esthétiques (anomalies de forme, édentements antérieurs, diastèmes, ...) et fonctionnelles (mastication, phonation, respiration, ...).

Sur le plan bucco-dentaire, la prise en charge consiste à préserver le capital dentaire et osseux en vue d'une réhabilitation adaptée aux besoins et à l'âge du patient. Elle aura pour objectifs de :

- Dépister et explorer les agénésies dentaires et la fonctionnalité des dents présentes
- Assurer et coordonner une prise en charge précoce et spécialisée.
- Gérer la prise en charge de la douleur ou des éventuelles infections au quotidien et lors des soins prodigués.
- Préserver le capital dentaire depuis l'enfance jusqu'à l'âge adulte pour faciliter la réadaptation prothétique de l'adulte.
- Favoriser une croissance harmonieuse des bases osseuses maxillaire et mandibulaire
- Favoriser l'Éducation Thérapeutique du Patient (ETP) pour s'assurer de la compliance et du suivi thérapeutique optimal.
- Dépister les complications potentielles.
- Améliorer la qualité de vie aux âges pédiatrique et adulte.
- Assurer un accompagnement global du patient et de sa famille.

### 5.2 Professionnels impliqués (et modalités de coordination)

La prise en charge globale de la maladie du patient repose sur une coopération pluridisciplinaire, coordonnée par l'un des praticiens d'un centre de référence ou compétence (CRMR/CCMR). Elle implique de nombreux professionnels en ville et à l'hôpital qui travaillent conjointement avec le médecin traitant et/ou le pédiatre et le chirurgien-dentiste traitant. Elle commence dès le plus jeune âge (68). En effet, il s'agit souvent d'un traitement long, complexe et passant par différentes phases : prévention, restauration par la prothèse amovible ou fixe, prothèses implanto-portées (ou implanto-stabilisées), suivi et maintenance.

Les professionnels impliqués sont identiques à ceux impliqués dans le bilan initial.

L'accompagnement des parents et des soignants de proximité par l'équipe pluridisciplinaire est indispensable à chaque étape de la prise en charge. Un soutien psychologique doit être proposé au patient, à ses parents et, le cas échéant à sa fratrie. Les associations de patients peuvent jouer un rôle important dans cet accompagnement.

Des professionnels médico-sociaux peuvent être sollicités, car la reconnaissance du handicap est nécessaire en fonction des conséquences de la maladie sur la vie quotidienne du patient.



### 5.3 Prise en charge thérapeutique bucco-dentaire

La prise en charge thérapeutique nécessite la mise en œuvre tout au long de la vie du patient de toutes les ressources actuelles de la médecine bucco-dentaire.

L'odontologie pédiatrique intervient dans la prise en charge précoce, notamment le traitement prothétique initial et le suivi prophylactique des patients atteints d'agénésies dentaires.

Lors d'une phase ultérieure (adolescence et âge adulte), une coordination avec les spécialistes en orthopédie dento-faciale (orthodontie), chirurgie et imagerie maxillo-faciales, chirurgie implantaire et prothèse sera nécessaire pour la mise en place des thérapeutiques implanto-prothétiques.

L'orthopédie dento-faciale joue un rôle central et essentiel dans la prise en charge des patients atteints d'une oligodontie ou d'une anodontie, et ce dès les premières phases thérapeutiques. En effet, des traitements interceptifs et orthopédiques précoces doivent être mis en place en période de croissance dès qu'il y a un décalage squelettique transversal ou sagittal qui compliquera la réhabilitation prothétique. Un dépistage et une prise en charge précoce des parafunctions et des dysfonctions sont également essentiels. Par conséquent, les traitements orthodontiques interviendront en phase pré-prothétique, pré-chirurgicale, pré ou post-implantaire (1,67,69,70).

#### 5.3.1 Prise en charge thérapeutique à l'âge pédiatrique

##### 5.3.1.2 Prise en charge des anomalies de nombre et de forme (et de structure) en denture temporaire (6 mois à 6 ans)

Le traitement de choix **des anomalies de nombre** en denture temporaire est la prothèse pédiatrique amovible partielle, éventuellement en overdenture ou complète maxillaire et/ou mandibulaire selon la situation clinique. Elle peut être réalisée vers l'âge de 2 à 3 ans si la coopération du patient est suffisante. Elle sera renouvelée au fur et à mesure de la croissance aussi souvent que nécessaire, afin d'éviter toute interférence notamment avec la croissance suturale transversale du maxillaire et les processus d'apposition osseuse tumérisitaire. La fréquence de renouvellement prothétique sera approximativement annuelle, mais comme indiqué précédemment un suivi prothétique personnalisé et une évaluation au cas par cas est nécessaire (1,26,62,71–73).

Lorsqu'une réhabilitation fixe est possible, elle est cependant mieux tolérée et plus favorable au déroulement des fonctions mais ne doit cependant pas entraver la croissance. En effet, en fonction du nombre et de la situation des dents absentes, des prothèses à pont fixées antérieures en résine et des prothèses fixées par arc bibague ou par couronnes pédiatriques peuvent être proposées (1,11,74–77).

Au niveau de malocclusions, il semblerait que peu de patients présentant une oligodontie nécessitent un traitement orthopédique à cet âge. En revanche, il est difficile de statuer sur la nature de la malocclusion, cette information n'étant présente que dans 15% des cas rapportés dans la littérature (cf chapitre 5.4 prise en charge des malocclusions et des dysmorphoses),

toutefois des hypoplasies maxillaires sont fréquemment associées aux oligodonties et aux différentes formes de dysplasie ectodermique.

En ce qui concerne l'anodontie, le traitement par des prothèses amovibles complètes (PAC) maxillo-mandibulaires est souvent le traitement de choix. Plusieurs auteurs indiquent que dans certains cas, la prothèse doit faire l'objet de multiples rebasages au cours de la croissance (78) ou qu'elle doit être renouvelée tous les 2 ans après sa pose (79). La pose d'implants à cet âge ne peut pas être envisagée en raison des risques décrits au niveau des germes dentaires en développement et de la croissance squelettique.

**Les anomalies de forme** en denture temporaire touchent principalement les dents antérieures maxillaires qui sont de forme conique. Afin de normaliser leur forme, la résine composite est le matériau de choix pour une réhabilitation esthétique. Les coronoplasties additives par matériau composite doivent être réalisées de façon précoce, dès l'âge de 2 à 3 ans si la coopération est suffisante (80,81). Ces anomalies morphologiques peuvent être associées à des micodonties des dents antérieures, pouvant également traitées par coronoplastie additive. L'utilisation de moules (en acétate de cellulose/polyéthylène) peut faciliter la réalisation de ces restaurations.

Une autre possibilité de traitement de ces anomalies consiste en la mise en place de couronnes pédiatriques préformées (notamment en zircone).

### **5.3.1.3 Prise en charge des anomalies de nombre et de forme (et de structure) en denture mixte (6 à 12 ans)**

Le plan de traitement se fera en accord avec le patient (parents/aidants) pour répondre au mieux à sa demande et ne pas compromettre sa motivation dans un parcours de soin trop long et difficile (11,15,26,82).

La mise en place de la denture mixte correspond à l'éruption des premières molaires et incisives permanentes. L'éruption peut être retardée chez ces patients mais la présence des molaires permanentes apporte un nouvel ancrage prothétique.

**Concernant les anomalies de nombre**, après l'éruption des 1<sup>ères</sup> molaires permanentes et le début de la denture mixte, la prothèse amovible, éventuellement en overdenture, reste un traitement de choix pour les patients présentant 6 dents ou moins sur l'arcade. Les prothèses amovibles seront refaites au fur et à mesure de la croissance et de l'éruption des dents, souvent retardée.

Lorsqu'il y a plus de 6 dents sur l'arcade, une prothèse fixée collée pourra être envisagée, si nécessaire après correction des axes et alignement par orthodontie (83).

Dans certains contextes d'oligodontie et notamment d'anodontie mandibulaire, des thérapeutiques implantaire précoces peuvent être indiquées (19,41,73,84,85). Une prothèse adjointe mandibulaire implanto-stabilisée par 2 ou 4 implants symphysaires est une option thérapeutique à partir de cet âge, avec des critères et indications spécifiques qui seront décrits dans la partie « thérapeutique implantaire précoce ».

La mise en place d'implants ostéo-intégrés en cours de la croissance dento-squelettique est généralement contre-indiquée en raison des risques décrits au niveau des germes dentaires en développement et de la croissance squelettique. Néanmoins, les thérapeutiques implantaires précoces sont indiquées dans des contextes d'oligodontie ou d'anodontie mandibulaire, avec échec prothétique antérieur (Avis de la HAS 2006 ; Clauss et al., 2009, Bergendal et al., 2001). En effet, la prise en charge thérapeutique de première intention se fait préférentiellement par prothèse adjointe conventionnelle jusqu'à la fin de la croissance squelettique (19,41).

La pose de ces implants symphysaires a été évaluée favorablement par le service d'évaluation des actes professionnels de la HAS en 2004: « Pose d'implants pré-prothétiques dans le traitement des agénésies dentaires multiples liées aux dysplasies ectodermiques ou à d'autres maladies rares » et en 2006: « Traitement des agénésies dentaires multiples liées aux dysplasies ectodermiques ou à d'autres maladies rares chez l'enfant atteint d'oligodontie, avec pose de 2 implants (voire 4 maximum) uniquement dans la région antérieure mandibulaire, au-delà de 6 ans et ce jusqu'à la fin de la croissance, après échec ou intolérance de la prothèse conventionnelle » (86) (cf 5.3.3 *Mise en place d'implants symphysaires avant la fin de la croissance. Prothèses stabilisées sur implants*).

Les dents présentes, souvent dysmorphiques, seront reconstituées pour améliorer l'ancrage des prothèses amovibles partielles (PAP) et préserver une hauteur d'occlusion en cas d'infraclusion.

En denture mixte, la résine composite reste le matériau de choix pour une amélioration de l'esthétique du sourire. Ce matériau permet par des techniques de stratification de gérer **les anomalies de forme**, en particulier la forme conique des dents antérieures. Cela permet également le maquillage des dents temporaires en dents permanentes ou la transformation d'un type de dent en un autre (canine en incisive par exemple) ainsi que la réduction d'un diastème antérieur.

La mise en place de couronnes pédiatriques préformées (métalliques ou zircone) peut également être indiquée.

Des prothèses sur arc bibague ou des prothèses fixées à pont en résine peuvent être proposées si aucune prise en charge orthodontique n'est indiquée ou en l'attente de celle-ci (87–89).

#### **5.3.1.4 Prise en charge des anomalies de nombre et de forme (et de structure) en denture permanente (12 ans à 18 ans)**

Au niveau esthétique et fonctionnel (transitoire), en présence **d'agénésies multiples au maxillaire ou à la mandibule**, plusieurs solutions peuvent être envisagées, mais le traitement de choix des anomalies de nombre reste le plus souvent une PAP maxillaire ou mandibulaire, qui sera renouvelée et rebasée pour s'adapter à la croissance (5,11,67,74,84,90–93).

D'autres possibilités peuvent être envisagées selon les situations cliniques :

- Une PAP ou une PAC en overdenture.
- Une réhabilitation collée dento-portée.

- Un arc lingual ou de Nance bibague support de dents prothétiques.
- Des transplantations dentaires.
- Une solution implantaire, généralement après greffe osseuse : une réhabilitation par une PAP supra-implantaire, une prothèse amovible complète supra-implantaire (PACSI) ou de la prothèse fixée supra-implantaire (couronne(s) unitaire(s) ou bridge(s)) sont indiquées.

En ce qui concerne les patients atteints d'une anodontie, l'indication la plus récurrente sera la PAC maxillo-mandibulaire. En cas d'échec ou d'intolérance de la prothèse conventionnelle, celle-ci pourra être stabilisée par des implants dans la région antérieure mandibulaire à partir de 6 ans (84,94–96).

Une réhabilitation prothétique transitoire pourra être proposée durant la prise en charge orthodontique (dent prothétique collée sur l'arc orthodontique par exemple).

Entre 8 et 18 ans, que se soit pour les PAP ou les PAC en overdenture, les prothèses devront être régulièrement ajustées, rebasées ou refaites en fonction de la croissance (réfection complète de la base prothétique en méthode indirecte au laboratoire de prothèse, ce qui garantit une meilleure pérennité dans le temps des prothèses et un vieillissement des matériaux mieux contrôlé).

En ce qui concerne **les anomalies de forme**, les restaurations esthétiques antérieures maxillaires ou mandibulaires restent le traitement de choix. Des reconstitutions composites esthétiques, des facettes composites ou céramiques, des onlays antérieurs à la mandibule ou des couronnes peuvent également être indiqués selon la situation clinique. Des techniques comme les moules en acétate de cellulose, ou des composites injectés après une technique "wax-up" sont recommandés pour la réalisation de restaurations esthétiques.

Tous les traitements effectués à ces âges ne sont pas forcément des traitements transitoires. En effet, ces traitements peuvent être d'usage et en particulier les traitements implantaires symphysaires (41,62).

Pour les oligodonties, un traitement orthodontique, le plus souvent multibagues, est à prévoir vers l'âge de 12-14 ans pour les patients présentant une oligodontie. En revanche, il est difficile de statuer sur la nature de la malocclusion étant donné qu'elle peut être très variée et diagnostiquée dans moins de 50% des cas rapportés dans la littérature (cf chapitre 5.4 prise en charge des malocclusions et des dysmorphoses).

### **5.3.2 Prise en charge des anomalies de nombre et de forme (et de structure) en denture permanente (adulte)**

En ce qui concerne les **anomalies de nombre**, une thérapeutique implanto-prothétique implantaire est à privilégier. Dans cette phase (fin de l'adolescence et âge adulte), une coordination avec les spécialistes en imagerie et chirurgie maxillo-faciales, chirurgie implantaire, orthopédie dento-faciale et prothèse sera nécessaire lors de la mise en place des thérapeutiques implanto-prothétiques. Une mise en condition tissulaire, *via* une ou plusieurs greffes osseuses et/ou muqueuses, ainsi que toutes les techniques de chirurgies pré-

implantaire (distraktion, lefort I, dérivation nerveuse...), peuvent être nécessaires, voire indispensables avant la mise en place des implants maxillaires ou mandibulaires. Cela permet de modifier favorablement la typologie, la vascularisation et la morphologie volumique osseuse du le site à implanter (87,97–100).

Différentes techniques de greffe osseuse d'apposition en phase pré-implantaire sont envisageables en fonction de la situation clinique à type de greffe autogène en onlay, d'allogreffe (ainsi les différents sites de prélèvements osseux : endo ou extra buccaux), de ROG et de surélévation de plancher sinusien avec comblement par exemple.

En cas d'édentements de grande étendue, d'autres possibilités de réhabilitations implanto-portées peuvent être envisagées selon les situations cliniques, telles que :

- Une barre implantaire et une PACSI (101).
- Des implants antérieurs, des attachements magnétiques et une PACSI (102).
- Une greffe osseuse, 8 implants et une prothèse fixée supra-implantaire (PFSI) (103).
- Deux implants zygomatiques, 3 autres implants entre les 2 premiers et une PFSI (104).

En ce qui concerne les patients atteints d'agénésies multiples au maxillaire ou à la mandibule, plusieurs solutions peuvent être envisagées, mais une solution implantaire et une réhabilitation en première intention par PFSI ou par une PACSI reste le traitement de choix. Souvent, ces patients nécessitent une greffe osseuse (87,101,103). Selon la littérature, certains patients (environ 20%) ont eu des implants avant l'âge de 18 ans (*cf 5.3.3 Mise en place d'implants symphysaires avant la fin de la croissance*).

D'autres solutions prothétiques sont possibles, telles qu'une PAC en overdenture, des couronnes et/ou bridges, une PAP en overdenture, une PAP ou une gouttière avec des pontiques intégrés.

Une réhabilitation provisoire pendant le temps de cicatrisation implantaire est indispensable, souvent par une PAC, une PAP ou encore une PAC en overdenture.

Lors d'une anodontie mandibulaire, un traitement implantaire avec PFSI est indiqué, mais le nombre d'implants à poser reste encore à discuter selon les différents cas présentés dans la littérature. Certains patients peuvent avoir des résultats satisfaisants au niveau de la mandibule avec 4 implants (62), 6 implants (105) ou encore 8 implants (106).

En ce qui concerne les **anomalies de forme** (dents coniques...), des restaurations esthétiques maxillaires ou mandibulaires sont à prévoir. Des composites antérieurs esthétiques ou des couronnes antérieures peuvent également être indiqués. Des facettes au maxillaire et à la mandibule ou des onlays antérieurs à la mandibule peuvent aussi être envisagés.

Lors d'une anodontie chez un patient adulte, les traitements ne sont pas forcément similaires dans la littérature, mais une solution implantaire fixe avec 6 à 8 implants maxillaires et 4 à 6 implants mandibulaires, avec une augmentation osseuse pour les 2 arcades reste le traitement de choix. Le traitement consiste ensuite en une prothèse fixe maxillaire et mandibulaire après 18 ans (en particulier pour de la prothèse fixe au maxillaire chez les patients masculins) (96,107,108).

Dans les cas d'anodontie maxillaire et mandibulaire, d'autres solutions implantaires et(ou) prothétiques sont possibles :

- Une réhabilitation implantaire amovible avec 8 implants maxillaires et 6 implants mandibulaires avec une barre prothétique, système communément appelé "barre contre barre" (les patients ne doivent pas présenter de déficit musculaire ou neuro-musculaires rendant les manipulations de pose/dépose de prothèse très complexe).
  - Pour les 2 arcades une augmentation osseuse peut être nécessaire. Le traitement consiste alors en une prothèse amovible complète supra-implantaire maxillaire et mandibulaire.
- Prothèses fixées supra-implantaires avec 2 implants zygomatiques et 4 autres implants maxillaires et 4 implants à la mandibule (avec ou sans une augmentation osseuse selon la situation clinique).
- Une PAC au maxillaire et 2 implants avec une PACSI mandibulaires.
- Une PAC maxillo-mandibulaire non stabilisés par des implants (muco-portée) en dernier recours.

Le reste à charge pour le patient ou leur famille est souvent important. En effet, les traitements par prothèses implanto-portées ne sont pas remboursés complètement. Le renoncement aux soins bucco-dentaires pour raisons financières est un frein majeur rencontré par un nombre important de patients (*Cf chapitre 5.7 Prise en charge médico-sociale*).

### **5.3.3 Mise en place d'implants symphysaires avant la fin de la croissance. Prothèses stabilisées sur implants**

Selons les recommandations actuellement valables, les thérapeutiques implantaires précoces des oligodonties isolées et syndromiques sont indiquées dans le cadre de phénotypes mandibulaires sévères et limitées à la mise en place de 2 à 4 implants symphysaires à partir de l'âge de 6 ans. Les nombreux cas cliniques décrits ne rapportent pas de complications majeures au niveau local, systémique ou crânio-facial. Le rapport bénéfice/risque de ces thérapeutiques est donc favorable si les critères d'inclusion sont respectés et le bilan pré-implantaire, clinique et d'imagerie réalisé de façon exhaustive et rigoureuse. Les reconstructions tridimensionnelles mandibulaires, à partir des examens d'imagerie volumique (Tomographie volumique à faisceau conique ou Cone Beam CT CBCT), et les simulations thérapeutiques implantaires constituent des démarches diagnostiques pré-opératoires indispensables notamment dans le contexte pathologique de la dysplasie ectodermique (19,41,86).

#### **5.3.3.1 Indications**

Chez des patients atteints d'une dysplasie ectodermique, des défis très variés pour la chirurgie implantaire se relèvent. La forte variabilité moléculaire et phénotypique des DEH complique la démarche du diagnostic génétique, de part les différents exons du locus ED1 et les nombreux gènes impliqués dans les formes liées à l'X, autosomiques ou syndromiques. De ce fait, le diagnostic moléculaire ne peut être considéré comme un critère d'éligibilité absolu et indispensable de la thérapeutique implantaire précoce. Les DEH syndromiques, tout comme

les oligodonties non syndromiques liées à une mutation d'homogènes, de type Msx1, Pax 9 ou Axin2, correspondent également aux critères d'éligibilité des patients pour la thérapeutique implantaire précoce.

#### **5.3.3.2 Tableau clinique**

Les manifestations phénotypiques dentaires sont une oligodontie sévère, soit au moins 6 agénésies de dents permanentes mandibulaires (sans considérer les dents de sagesse) ou une anodontie mandibulaire.

#### **5.3.3.3 Âge et maturité squelettique**

Le recours aux implants symphysaires mandibulaires visant la stabilisation d'une prothèse adjointe implanto-portée est préconisé à partir de l'âge de 6 ans dans la région symphysaire mandibulaire. Selon Beikler, décrivant l'utilisation d'implants dans le cadre de pathologies métaboliques osseuses ou de xérostomie, la thérapeutique implantaire n'est pas contre-indiquée dans le cadre des DEH (109). La chirurgie implantaire ne saurait être envisagée avant l'âge de 6 ans pour des raisons anatomiques et d'immaturité neuro-psychique. La méthode de détermination de la maturité squelettique de Greulich et Pyle, consistant en la comparaison d'une radiographie de face de la main et du poignet gauche avec un atlas de référence, est la méthode la plus simple et reproductible d'étude de la maturité squelettique. La fusion des cartilages de croissance épiphysaire, correspondant à la fin de la croissance osseuse intervient vers 14-15 ans chez les filles et 17-18 ans chez les garçons avec néanmoins une forte variabilité inter-individuelle. Cette évaluation de la maturation squelettique sera préalable à la mise en place d'implants endo-osseux mandibulaires et maxillaires lorsqu'un doute existe concernant la fin de la croissance osseuse du patient.

#### **5.3.3.4 Nombre d'implants et site anatomique**

La mise en place d'implants endo-osseux est préconisée dans la région symphysaire mandibulaire. Le nombre de 2 implants symphysaires semble suffisant dans le cadre d'une prothèse implanto-portée (PACSI). La mise en place de 4 implants symphysaires sous-prothétiques ne présente pas d'intérêt supérieur sur le plan biomécanique. Néanmoins, dans le cadre d'une réhabilitation fixée plurale supraimplantaire, 4 implants symphysaires seraient nécessaires. Il s'agit, dans ce cas, d'un pont scindé au niveau de la ligne médiane avec 2 extensions postérieures ne correspondant pas aux recommandations de la HAS (110).

#### **5.3.3.5 Antécédents prothétiques**

Le traitement de première intention est la réhabilitation prothétique précoce par prothèse adjointe conventionnelle à base résine. L'échec ou l'intolérance de la prothèse pédiatrique conventionnelle constituent un autre critère d'éligibilité des patients.

#### **5.3.3.6 Anesthésie générale**

La chirurgie implantaire chez l'enfant est caractérisée par des conditions anatomiques peu favorables, l'anesthésie générale est donc indiquée en première intention, selon l'âge et la coopération du patient. En effet, selon le rapport de l'ANAES 2004, le recours à l'anesthésie générale doit être envisagé dans le cadre d'une intervention longue et complexe, à côté des indications liées à une atteinte systémique, ou en rapport avec une déficience intellectuelle psychomotrice. Toute contre-indication liée au risque d'anesthésie ou au rapport



bénéfice/risque défavorable sera discutée et remettra en question la thérapeutique implantaire précoce.

### 5.3.3.7 Imagerie pré-implantaire

Un orthopantomogramme permet l'analyse du phénotype dentaire avec l'identification des agénésies en denture temporaire et permanente, et des anomalies morphologiques, inclusions dentaires ou malpositions. Une première approche qualitative et anatomique de la région symphysaire est complétée par l'étude des structures anatomiques vasculo-nerveuses (foramen mentonnier, canal mandibulaire) et dento-alvéolaires. L'hypotrophie osseuse alvéolaire et basale est évaluée sur mesure lors du bilan volumique (CBCT) qui se substitue désormais aux anciens examens tomodontométriques (scanner médical classique) qui ne sont plus indiqués en implantologie (44,64).

La téléradiographie de profil et l'analyse céphalométrique permettent la réalisation d'un bilan des éléments dysmorphiques crânio-faciaux :

- Degré d'hypoplasie maxillaire.
- Hauteur osseuse au niveau de la région symphysaire mandibulaire précédant les analyses de mesure réalisées à partir du scanner.
- Relations squelettiques dans le plan sagittal.
- Profil musculo-cutané et rapport avec la ligne esthétique.
- Degré d'hypodivergence mandibulaire.
- Hauteur faciale inférieure, hauteur faciale antérieure et postérieure.

Un suivi céphalométrique longitudinal permettra une évaluation des effets de la thérapeutique implantoprothétique sur la croissance du complexe crânio-facial. Les clichés radiologiques intra-oraux permettent un bilan des secteurs dentés, une analyse de la structure osseuse trabéculaire et son suivi longitudinal. Un bilan volumique (CBCT) de la mandibule permet une évaluation quantitative et qualitative du support osseux de la région symphysaire. L'analyse de l'ensemble des coupes selon les trois axes permet une appréciation du support osseux et l'identification du pédicule vasculo-nerveux alvéolaire inférieur. Les coupes perpendiculaires obliques (cross sections) en CBCT permettent une évaluation de la hauteur osseuse au niveau de la région symphysaire, mais également de la morphologie osseuse. Un profil sagittal en « lame de couteau ou goutte d'eau » (au maxillaire) est caractéristique de la DEX et peut nécessiter une régularisation par ostéoplastie durant la phase chirurgicale. Le type d'implant, son diamètre et sa longueur sont déterminés en fonction des examens volumiques (CBCT) et de la simulation thérapeutique implantaire (41).

### 5.3.3.8 Étude prothétique pré-implantaire et réalisation du guide radiologique et chirurgical

#### 5.3.3.8.1 Simulation des objectifs thérapeutiques sur moulages

Les étapes de préparation prothétiques classiques doivent être réalisées : empreinte primaire (à l'alginate ou numérique), puis secondaire, réalisation d'une maquette d'occlusion (en résine avec des bourrelets de Stent's par exemple) et enregistrement de la relation inter-maxillaire (en relation centrée) à dimension verticale d'occlusion choisie puis mise des modèles en articulateur. Un montage de dents prothétiques sur la base en cire précède l'essayage esthétique et la vérification de la dimension verticale d'occlusion (DVO).



La situation du plan d'occlusion doit être fixée (son rôle esthétique lors du sourire, et fonctionnel lors de la mastication sont essentiels); de même, la vérification de la DVO met en évidence l'espace prothétique disponible pour la réhabilitation orale et peut orienter le choix thérapeutique.

#### **5.3.3.8.2 Réalisation des guides radiologiques et chirurgicaux pré-implantaires**

Les guides radiologiques et chirurgicaux sont réalisés selon les protocoles conventionnels décrits en implantologie. L'utilisation d'un logiciel de simulation implantaire permet la réalisation assistée par ordinateur du guide chirurgical de pose implantaire et/ou d'ostéoplastie directement à partir des examens CBCT 3D en format DICOM.

#### **5.3.3.8.3 Choix du type d'implants**

Il existe une grande variété de diamètres et de longueurs adaptés à la pratique pédiatrique et aux différentes situations d'oligodontie. Des longueurs d'implants comprises entre 10 et 13 mm sont généralement préconisées dans le cadre des thérapeutiques implantaires précoces, avec des diamètres implantaires de 3 mm, 3,25 mm ou de 3,75 mm (111).

Des diamètres implantaires de 2,5 mm et 2,75 mm sont également disponibles mais les implants sont plus fragiles et dites temporaires ; il convient de privilégier les implants standards y compris Narrow (3.0) afin de les utiliser si possible à l'âge adulte. Des longueurs implantaires minimales de 8 mm sont adaptées à l'implantation symphysaire même dans des situations de faible support osseux. Il faut privilégier également les plateformes de connexion conique (non externe) avec des piliers de hauteurs variables (selon les fournisseur).

#### **5.3.3.9 Étape chirurgicale**

Un plateau technique adapté et une équipe multidisciplinaire sont indispensables. Les principaux éléments à considérer durant cette phase et la période post-opératoire sont :

- Le risque infectieux : antibioprophylaxie de rigueur.
- L'anesthésie générale est indiquée dans la plupart des cas en fonction de l'âge du patient.
- L'os alvéolaire hypotrophique et les faibles dimensions du support osseux dans le sens vertical et sagittal à évaluer en phase pré- et per-opératoire.
- La vitesse de forage osseux basse et l'irrigation externe durant la phase chirurgicale minimisant le traumatisme thermique.
- La période initiale d'ostéointégration de 4 mois étant donné les éventuelles altérations structurales et métaboliques osseuses justifiant un allongement de la période d'ostéointégration.
- Le seuil de micro-mouvement implantaire inférieur à 100µ afin d'optimiser l'ostéointégration.

L'ensemble des cas cliniques de DEX avec implantation précoce décrits dans la littérature est caractérisé par un protocole implantaire en 2 temps chirurgicaux.

Les moyens de liaison sphérique unitaire sont à privilégier car il s'agit d'un système plus flexible permettant des modifications mineures durant la croissance mandibulaire (86).

### 5.3.3.10 Complications des thérapeutiques implantaire précoces

La complication la plus fréquente des thérapeutiques implantaire précoces est l'enfouissement (112). Ce phénomène est lié à la croissance dento-alvéolaire verticale des zones adjacentes, l'implant étant ankylosé et non influencé par la croissance. Un geste chirurgical mineur ou l'adaptation du système d'attache supra-implantaire permettent de traiter l'enfouissement implantaire. La réintervention ne peut être considérée comme une complication étant donné la nécessité de s'adapter à la croissance (86). Une absence d'ostéointégration mène à l'ablation de l'implant sans résection osseuse.

### 5.3.3.11 Suivi clinique et radiologique post-implantaire

Le suivi rigoureux sur le plan clinique et radiologique institué en phase post-implantaire comporte les paramètres suivants:

- Vérification de l'absence de mobilité implantaire, de douleurs ou de pathologie péri-implantaire.
- Prophylaxie au niveau des tissus mous péri-implantaires.
- Téléradiographie intra-buccale centrée sur les implants tous les 6 mois la première année, puis annuellement : suivi radiologique de l'ostéointégration, vérification de l'absence d'ostéolyse péri-implantaire.
- Téléradiographie et analyse céphalométrique : suivi longitudinal de la croissance crânio-faciale.
- Modifications éventuelles des piliers supra-implantaires en cas d'enfouissement ou de variation de l'axe implantaire liée à la croissance rotationnelle mandibulaire.
- Suivi de l'usure des attachements sphériques unitaires.
- Rebasage de l'intrados prothétique et renouvellement prothétique visant une adaptation à la croissance osseuse.

## 5.4 Prise en charge des malocclusions et des dysmorphoses

Problématiques :

- Correction des éruptions ectopiques ou inclusions.
- Défauts de croissance alvéolaire, et crânio-faciale (ce qui limite des déplacements dentaires).
- Correction ou maintien de la dimension verticale.
- Détermination de la taille des dents : décision de la prise en charge ou non de la microdontie et aménagement des espaces pour la réhabilitation prothétique.
- Conservation ou non des dents temporaires (11).

### 5.4.1 Prise en charge à l'âge pédiatrique en denture temporaire et mixte

Les agénésies en denture temporaire sont plus rares, ainsi le dépistage dentaire est plutôt réalisé en denture mixte.

La réalisation précoce des prothèses pédiatriques permet à l'enfant un certain confort fonctionnel qui optimise l'acquisition des fonctions physiologiques (phonation, mastication, déglutition) et permet de limiter l'impact psychosocial de l'édentement, en particulier chez les

enfants présentant des oligodonties sévères. Cette réhabilitation prothétique peut être précédée de la fermeture de diastèmes antérieurs, en particulier en cas de demande de la part de l'enfant ou de ses parents. Cependant cette intervention nécessite une contention sur le très long terme et un suivi de l'enfant. Une rééducation fonctionnelle et la chirurgie des freins pathologiques peuvent être nécessaires pour le traitement ODF, la mise en place des prothèses, qui sont souvent amovibles (56,113,114).

Sur le plan orthodontique, la réalisation des prothèses pédiatriques et des réhabilitations coronaires évite les migrations dentaires secondaires, permettent le maintien de la dimension verticale et stimulent la mastication.

Le suivi d'une patiente présentant une anodontie associée à une dysplasie ectodermique hypohidrotique, par une équipe japonaise, de ses 6 à 18 ans, suggère que la réhabilitation prothétique précoce et le renouvellement régulier des prothèses complètes maxillo-mandibulaires permettent de réduire les défauts de développement squelettique et alvéolaire au cours de la croissance, à condition de maintenir une bonne occlusion et adaptation prothétique tout au long de la vie (115).

Il faut assurer un suivi de la croissance maxillo-mandibulaire, en particulier de la dimension transversale et sagittale du maxillaire du fait de la tendance à l'hypomaxillie et au pseudo prognathisme.

L'intervention orthopédique précoce doit être la plus simple possible car le suivi du patient se fait sur le très long terme et consomme sa coopération, tout en impactant sa qualité de vie. Lors de dysmorphoses et d'édentements sévères, l'utilisation d'appareils à ancrage osseux peut être envisagée.

#### **5.4.2 Prise en charge à l'adolescence en denture permanente**

Pendant le pic pubertaire, la croissance peut encore être stimulée selon la sévérité de la dysmorphose et de l'édentement. Lorsque l'atteinte est sévère, l'utilisation d'appareils à ancrage osseux peut être envisagée : dysjonction à appui osseux pour une correction dans le sens transversal et des plaques d'ancrages pour orthopédie de classe III pour traiter l'inversé d'articulé antérieur.

À cette période, les traitements d'orthodontie sont entrepris. Cependant, les retards d'éruption souvent observés, impliquent une prise en charge retardée qui peut être à l'origine d'une baisse supplémentaire de l'estime de soi. Cet aspect doit être abordé avec l'enfant et les parents au moment du premier traitement afin que ceux-ci ne soient pas surpris. La prise en charge orthodontique comprend bien évidemment le volet orthodontique mais également le remplacement provisoire des dents absentes et la modification en volume des dents présentant une microdontie.

C'est la période pendant laquelle les défauts d'éruption sont corrigés, les espaces prothétiques sont aménagés. Le suivi des dents temporaires persistantes est primordial pour éviter les infraclusions sévères, provoquant des malocclusions complexes et des défauts osseux

importants. Il est impératif de planifier correctement les avulsions de dents temporaires, notamment en cas de "réinclusion" ou ankylose.

Dès cette période, la collaboration orthodontico-prothétique est indispensable pour un aménagement des espaces prothétiques optimal. L'équipe pluridisciplinaire doit échanger concernant le choix de fermer, d'ouvrir ou de répartir les espaces résiduels. Les familles et le patient doivent comprendre la responsabilité de chaque praticien dans sa discipline, l'articulation entre les disciplines, les coûts présents et futurs.

Dans ces conditions, le plan de traitement doit être discuté par les équipes hospitalières et mise en oeuvre en concertation avec les chirurgiens dentistes traitants. Il a été suggéré de laisser les canines maxillaires évoluer en mésial (en cas d'agénésie d'incisive latérale) en réalisant l'avulsion de l'incisive latérale temporaire et de la canine temporaire, ceci permettant le développement d'os alvéolaire dans cette région. Cette disposition permet ensuite en cas d'ouverture de bénéficier d'un pont osseux de bonne qualité pour une réhabilitation implantaire.

Un des problèmes rencontrés chez les patients présentant une oligodontie/hypodontie est celui de l'ancrage par le manque d'unités dentaires et/ou la diminution de la longueur radiculaire. On peut alors utiliser des renforts d'ancrage comme les forces extra-orales, les appareils fonctionnels, les mini-vis à ancrage osseux. On utilise ces unités d'ancrage de manière directe ou indirecte. Ces renforts d'ancrage trouvent également une indication dans la dimension verticale pour la correction d'une supraclusion incisive (115,116).

Certains auteurs décrivent l'utilisation de l'autotransplantation pour pallier l'absence de certaines dents, dans les rares cas de présence de germes de troisièmes molaires ou des deux prémolaires dans un quadrant, mais sans donnée sur le succès à moyen et long terme de ces procédures (116,117).

En l'absence d'infraclusion sévère, il est quelquefois intéressant de laisser une dent temporaire "*in situ*" pour permettre de maintenir une bonne fonction masticatrice et un bon aspect esthétique. C'est le cas souvent de la deuxième molaire temporaire mandibulaire si aucun espace supplémentaire n'est nécessaire pour corriger l'encombrement et/ou la classe II molaire. Ces dents qui ne sont pas cariées et qui ont une bonne morphologie peuvent persister en bouche de nombreuses années. Les facteurs qui influencent la survie de la dent temporaire sont le degré de résorption, le degré d'infraclusion, les lésions carieuses, l'épaisseur d'émail, les problèmes parodontaux...(118).

Avant de déboguer, le contrôle des axes des dents bordant les agénésies doit être vérifié par des rétro-alvéolaires prises orthogonalement. La préparation orthodontique doit répondre à la fois aux exigences occlusales, esthétiques, implantaires et prothétiques de la réhabilitation. Par exemple, pour une incisive latérale maxillaire, il faut aménager un espace mésio-distal de 6 mm en occlusal et 6 mm au niveau des racines.

Enfin, une attention particulière doit être donnée à la période de contention pour maintenir les espaces réservés aux implants. La temporisation des édentements en attendant l'âge permettant la mise en place des implants est l'enjeu crucial de cette phase. Plusieurs

alternatives ont été proposées : la réalisation d'onlay sur dents temporaires en infraclusion, des mainteneurs d'espaces avec dents prothétiques sur bagues ou arc (lingaux ou palatins) métalliques usinés ou coulés de longue durée, fixes, dento-portés, amovibles ou stabilisé sur implants. Enfin, des implants provisoires pour prothèse implanto-portée fixe peuvent également être retenus comme une solution alternative temporaire en attente de la fin de la croissance. Cette dernière méthode qui présente peu de recul, permettrait non seulement le maintien de l'os alvéolaire mais aussi la poursuite de la croissance verticale du procès alvéolaire (62,87).

#### **5.4.3 Prise en charge à l'âge adulte**

Lors de cette période, une fois que la croissance faciale est majoritairement acquise, les traitements orthodontiques et/ou chirurgicaux sont entrepris et les implants dentaires sont posés. La mise en place des implants peut être anticipée au cours du traitement orthodontique pour la gestion de l'ancrage et aider les déplacements dentaires.

La prise en charge des patients adultes fait souvent appel à une collaboration orthodontico-chirurgicale, qu'il y ait eu ou non une première prise en charge au cours de l'adolescence (119). Le calendrier thérapeutique est fixé en coordination avec l'équipe médicale pluridisciplinaire pour réaliser une planification globale évolutive (11).

Les traitements orthodontico-chirurgicaux sont indiqués chez les patients présentant un décalage squelettique qui ne peut pas être compensé par une réhabilitation dentaire. Ces traitements comprennent une première phase de préparation orthodontique visant à décompenser la malocclusion, puis une phase chirurgicale corrigeant le décalage squelettique, l'occlusion dentaire, et la morphologie faciale.

Un troisième interlocuteur est essentiel pour la bonne prise en charge de ces patient(e)s, le chirurgien-dentiste en charge de la réhabilitation prothétique. Ils vont définir ensemble les objectifs prothétiques, orthodontiques et chirurgicaux :

- Gérer les espaces prothétiques disponibles mésio-distaux et verticaux.
- Déterminer la quantité nécessaire de surplomb et de recouvrement nécessaires en fin de phase orthodontico-chirurgicale pour optimiser les réhabilitations prothétiques, choix de la taille des dents.
- Définir la dimension verticale d'occlusion (DVO) et de l'espace prothétique nécessaires (prise en compte des épaisseurs de matériaux par exemple).

Une réhabilitation provisoire pré-chirurgicale doit être envisagée, pour prévisualiser et stabiliser les arcades lors de la chirurgie orthognathique et assurer un calage occlusal pérennisant les résultats chirurgicaux immédiats. L'anticipation de l'occlusion avant la chirurgie permettra aussi de s'assurer que les rapports occlusaux et la dimension verticale post-chirurgicale correspondront à l'occlusion de fin de traitement du patient (67,113,120,121).

Tableau n° 3. Prise en charge bucco-dentaire

| Tranche d'âge                       | 0-6 ans   | 6-12 ans   | 12-18 ans  | Patient en fin de croissance  |
|-------------------------------------|---|--|--|---|
| <b>Traitement prothétique</b>       | -PAP ou PC pédiatrique maxillo-mandibulaire.<br>-Suivi et renouvellement prothétique en fonction de la croissance.                                  | -PAP ou PC pédiatrique maxillo-mandibulaire.<br>-PAP mandibulaire implanto-stabilisée en cas d'implants précoces<br>-Suivi et renouvellement prothétique fonction de la croissance.<br>- Des prothèses sur arc bibague ou des prothèses fixées à pont en résine peuvent être proposées si aucune prise en charge orthodontique n'est indiquée ou en l'attente de celle-ci. | -PAP ou PC maxillo-mandibulaire.<br>-PAP mandibulaire implanto-stabilisée en cas d'implants précoces<br>-Suivi et renouvellement prothétique fonction de la croissance.    | -Réhabilitation prothétique fixe définitive: couronnes céramique<br>-des facettes au maxillaire et à la mandibule ou des onlays antérieurs à la mandibule |
| <b>Traitement implantaire</b>       | -Mise en place d'implants contre-indiqués jusqu'à l'âge de 6 ans  | -Indication de 2 ou 4 implants symphysaires sous prothétiques en cas d'intolérance à la PAP standard et d'instabilité prothétique  | -Implants symphysaires sous-prothétiques si indications<br>-Contre-indications des implants maxillaires et implants mandibulaires postérieurs jusqu'à la fin de croissance | -Implants maxillaires et mandibulaires postérieurs si indications   |
| <b>Soins conservateurs</b>          | -Coronoplasties additives des incisives-canines temporaires conoïdes<br>-Mise en place de couronnes pédiatriques préformées (notamment en zircone). | -Coronoplasties additives des incisives-canines permanentes conoïdes<br>-Mise en place de couronnes pédiatriques préformées (métalliques ou zircone)   | -Des reconstitutions composites esthétiques, des facettes composites ou céramiques, des onlays antérieurs à la mandibule ou des couronnes                                  | -Des composites antérieurs esthétiques (ou des couronnes antérieures)   |
| <b>Suivi ODF</b>                    | -Bilan ODF<br>Traitement orthopédique précoce dans les dysmorphoses sévères   | -Suivi ODF   | -Aménagement orthodontique pré-prothétique et pré-implantaire des espaces  | -Finition orthodontique-traitement orthodontique adulte si indications  |
| <b>Prise en charge Chirurgicale</b> |   |  | -Chirurgie préimplantaire et/ou orthognathique.  | -Chirurgies de greffe osseuse et chirurgie orthognathique dans les dysmorphoses sévères   |

## 5.5 Prise en charge et suivi psychologique

La qualité de vie liée à la santé orale des personnes atteintes d'agénésies dentaires étant affectée en raison des symptômes inesthétiques, des limitations fonctionnelles et de l'inconfort émotionnel et social, le chirurgien-dentiste doit compléter l'utilisation d'indices dentaires normatifs par des données subjectives afin d'avoir une évaluation globale de son patient et de lui proposer un traitement réparateur individualisé (cf *PNDS Amélogenèse imparfaites*).

Les professionnels de santé doivent prendre en compte l'impact social de cette maladie au début du traitement. Ses répercussions à long terme sur la qualité de vie des patients doivent être connues également par les instances gouvernementales et les assurantielles, car ce type de maladie a d'importantes répercussions financières. Comme il a été décrit dans le *PNDS Amélogenèses imparfaites*, récemment publié, l'American Academy of Pediatric Dentistry recommande une évaluation psychologique à chaque étape du traitement ainsi que des conseils à l'enfant et à ses parents en cas de repérage de difficultés psychologiques lors d'une maladie rare avec des manifestations bucco-dentaires (8,15,26,84).

Comme toute maladie génétique, les agénésies dentaires multiples ont un impact important sur l'ensemble de la famille, aussi bien psychique, organisationnel que financier. Ainsi, un accompagnement psychologique et médicosocial doit être proposé à tous les membres de la famille, aussi bien au moment de l'annonce diagnostique que tout au long du suivi de l'enfant jusqu'à l'âge adulte.

Au-delà de l'accompagnement psychologique, il est également important de pouvoir orienter les familles vers des associations de patients afin de pouvoir rencontrer d'autres enfants atteints et d'autres parents. Les parents d'enfants atteints d'une oligodontie syndromique ou non syndromique peuvent en effet ressentir le besoin de partager leurs émotions et leurs expériences, le besoin d'appartenir à une communauté (15,82,122).

## 5.6 Éducation thérapeutique du patient et modification du mode de vie (au cas par cas)

L'éducation thérapeutique (ETP pour Éducation Thérapeutique du Patient) fait partie intégrante de la prise en charge du patient atteint de maladie rare. Selon la définition du rapport OMS-Europe publié en 1996 (123), l'ETP « vise à aider les patients (et leur entourage) à acquérir ou maintenir les compétences dont ils ont besoin pour gérer au mieux leur vie avec une maladie chronique. [...] Ceci a pour but de les aider à comprendre leur maladie et leur traitement, collaborer et assumer leurs responsabilités dans leur propre prise en charge, dans le but de les aider à maintenir et améliorer leur qualité de vie ». L'ETP est centrée sur le patient (et non sur la maladie) et l'aide à mieux vivre au quotidien avec sa maladie chronique. Elle lui permet d'être un acteur de sa maladie, d'acquérir de façon personnalisée des connaissances et des compétences sur sa maladie et sa prise en charge. L'ETP permet également d'améliorer l'adhésion du patient aux traitements, souvent longs et complexes dans le cas de l'oligodontie (124).

Une séance individuelle d'élaboration du diagnostic éducatif permet d'identifier les besoins et les attentes du patient, de formuler les compétences à acquérir et d'élaborer un programme personnalisé. Des séances éducatives individuelles ou collectives dispensées par une équipe pluridisciplinaire (chirurgien-dentiste, spécialiste en orthopédie dentofaciale, médecin généticien, diététicien, psychologue...), avec la participation éventuelle des associations de patients, permettent l'acquisition de connaissances sur la pathologie et le parcours de soins, ainsi que de compétences d'auto-soins et d'adaptation. Il est essentiel de rendre certaines séances accessibles à l'entourage du patient (parents/aidants) dans la mesure où l'oligodontie peut avoir des répercussions sur la famille (mode de transmission, qualité de vie, planification du parcours de soins ...). Ces séances sont suivies d'une séance individuelle d'évaluation des compétences acquises. Cette évaluation peut mener à des séances de renforcement afin de consolider et actualiser les compétences acquises. En règle générale, les entretiens se déroulent au sein du centre hospitalier responsable du programme.

L'ETP destinée aux patients atteints d'oligodontie devra notamment porter sur les points suivants :

- Connaissance de sa maladie rare.
- Adaptation de son hygiène bucco-dentaire et de son alimentation.
- Compréhension du parcours de soins.
- Identification et conduite à tenir face aux situations cliniques à risque (inflammation gingivale...) ou aux complications éventuelles (fracture ou décollement d'une restauration prothétique, décollement d'une attache orthodontique...).
- Aspects psychologiques liés à l'oligodontie.

Un programme d'ETP spécifique (programme DentO-RarEduc) destiné aux patients atteints d'une maladie rare des dents et/ou de la cavité buccale est coordonné par le CRMR Maladies Rares Orales et Dentaires O-Rares de Strasbourg ([www.o-rares.com](http://www.o-rares.com)) (125).

Les listes des programmes d'ETP maladies rares et des programmes d'ETP spécifiques des malformations rares de la tête, du cou et des dents sont consultables *via* les liens suivants respectivement : <https://etpmaladiesrares.com> (126) et <https://www.tete-cou.fr/parcours-de-soins/education-therapeutique-du-patient-etp> (127).

## 5.7 Recours aux associations de patients

Il existe à ce jour plusieurs associations en France concernant les agénésies dentaires, mais particulièrement, l'Association Française des Dysplasies Ectodermiques a une forte activité en relation directe avec le réseau O-Rares et la Filière TETECOUC :

- L'AFDE, Association Française des Dysplasies Ectodermiques, a pour but de rompre l'isolement des personnes et des familles atteintes par une dysplasie ectodermique, de les soutenir psychologiquement et matériellement, de réunir toute l'information et de la diffuser, de fédérer les initiatives médicales et la recherche scientifique. L'adhésion à l'association est possible *via* leur page Facebook (un site public et un site privé), via le site Internet de l'association ou encore en participant aux rencontres annuelles (organisées 1 fois par an). Site Internet et Facebook : <https://afde.net/> ; <https://fr-fr.facebook.com/afde.net/>.



- Il existe d'autres associations ou groupes de patients pour les agénésies dentaires, mais toutes ne sont pas directement liées aux centres de référence pour les maladies rares orales et dentaires ou ne travaillent pas directement avec la Filière de santé maladies rares TETECOUCO, par exemple :
  - L'ARAD : Association pour la Reconnaissance de l'Agénésie Dentaire.

## 5.8 Prise en charge médicosociale

### 5.8.1 Demande d'ALD hors liste (ALD31) dans le cadre des oligodonties

Certains actes du traitement implanto-prothétique des agénésies dentaires multiples liées à une maladie rare sont pris en charge par l'Assurance Maladie. Les agénésies dentaires multiples ("oligodontie") font partie des affections hors liste (ALD 31). L'oligodontie peut être isolée ou syndromique.

Les affections longue durée dites « hors liste » (ALD 31) concernent les patients atteints d'une forme grave d'une maladie ou d'une forme évolutive ou invalidante d'une maladie grave, ne figurant pas sur la liste des ALD 30. Elles comportent un traitement prolongé d'une durée prévisible supérieure à six mois et une thérapeutique particulièrement coûteuse.

#### Qui peut établir la demande?

- Un praticien hospitalier d'un centre de référence ou de compétence maladies rares (la demande doit comporter le cachet du CRMR ou CCMR).
- Un chirurgien-dentiste: dans ce cas la demande doit être également signée par le médecin traitant.
- Un stomatologiste: dans ce cas la demande doit être également signée par le médecin traitant.

#### Quelles sont les pièces administratives nécessaires?

##### a) Un formulaire de demande d'ALD 31

<https://www.coover.fr/modeles/formulaire/formulaire-ald> (Cerfa N° 50774#02 ; Cerfa N°11626#04)

Extrait du texte: «*La pathologie doit être identifiée par le praticien avec des arguments cliniques et génétiques. Le diagnostic de maladie rare doit être confirmé par un généticien ou un praticien d'un centre de référence ou de compétence des maladies rares.*»

Concernant le remplissage du formulaire, les spécialités ou disciplines odontologiques doivent être précisées :

- Chirurgien-dentiste : Soins restaurateurs, prothèse fixe et/ou amovible, implants
- Orthodontiste

Il est nécessaire de spécifier « Implants ostéointégrés selon CCAM pour le traitement des agénésies multiples liées à une maladie rare » et si un acte de chirurgie maxillo-faciale est à envisager. La durée prévisible des soins doit être mentionnée.

##### b) Une fiche d'aide au remplissage

<https://www.ameli.fr/content/aide-au-remplissage-du-protocole-de-soins-pour-le-traitement-des-agenesies-dentaires-multiples-chez-lenfant>

<https://www.ameli.fr/content/aide-au-remplissage-du-protocole-de-soins-pour-le-traitement-des-agenesies-dentaires-multiples-chez-ladulte>)

Le chirurgien-dentiste y précise:

- La formule dentaire avec identification des agénésies mais aussi des autres dents absentes pour d'autres causes.
- Les examens d'imagerie préconisés.
- Les principales étapes thérapeutiques.

Il existe deux cas de figures:

- Enfant âgé de plus de 6 ans dont la croissance n'est pas terminée: Aide au remplissage du protocole de soins pour le traitement des agénésies dentaires multiples chez l'enfant (RTF).
- Patient dont la croissance est terminée: Aide au remplissage du protocole de soins pour le traitement des agénésies dentaires multiples chez l'adulte (RTF).

**c) Une radiographie panoramique récente et de bonne qualité (copie papier non acceptée)**

**d) Une radiographie de la main et du poignet pour l'appréciation de l'âge osseux si le patient est un jeune homme âgé d'au moins 17 ans, ou une jeune fille âgée d'au moins 14 ans.**

Le patient peut bénéficier d'une aide aux déplacements soit dans le cadre de l'ALD31 soit sans ALD:

- Si le patient est hospitalisé ou nécessite d'être allongé pendant les trajets.
- Si le domicile est éloigné de plus de 150 km du centre de soins ou si la prise en charge nécessite 4 déplacements d'au moins 50 km en deux mois.

### **À qui adresser la demande?**

Le dossier complet doit être adressé par le patient/le parent au service médical de la caisse d'assurance maladie dont relève le patient, service qui le transmet ensuite à la CNAM, au département des prestations et des maladies chroniques (DPMC).

Les services administratifs de la caisse d'assurance maladie du patient lui notifie la décision: En cas d'avis favorable, le volet 3 du protocole de soins, mentionnant l'accord de prise en charge, est remis au patient. Il peut alors se rendre chez le praticien choisi pour la réalisation du traitement. En cas de non acceptation du protocole de soins ou de refus de prise en charge des actes et traitements à réaliser dans le cadre des agénésies dentaires multiples, les voies de recours possibles sont indiquées sur la notification de décision.

#### **5.8.2 Prise en charge des actes**

- Enfants âgés de plus de 6 ans et jusqu'à la fin de croissance.

Depuis le 28 juin 2007, les actes du traitement implanto-prothétique des agénésies dentaires multiples liés à une maladie rare, chez l'enfant de plus de 6 ans et jusqu'à la fin de la croissance, sont pris en charge par l'assurance maladie. Ces actes sont inscrits à la CCAM.

La Décision du 3 avril 2007 de l'UNCAM relative à la liste des actes et prestations pris en charge par l'assurance maladie ([PDF](#)) (Journal officiel du 27 juin 2007) est disponible en téléchargement.

L'oligodontie mandibulaire est définie comme l'agénésie d'au moins 6 dents permanentes à l'arcade mandibulaire, non compris les dents de sagesse. Ainsi, chez l'enfant âgé de plus de 6 ans, et jusqu'à la fin de la croissance, 2 à 4 implants, dans la région antérieure mandibulaire, peuvent être pris en charge dans le traitement des agénésies dentaires multiples liées aux maladies rares, après échec ou intolérance d'une prothèse conventionnelle.

- Adultes

Concernant les adultes, depuis le 9 janvier 2012, les actes du traitement implanto-prothétique des agénésies dentaires multiples liées à une maladie rare sont pris en charge par l'assurance maladie. Ces actes sont désormais inscrits à la CCAM.

La Décision du 28 septembre 2011 de l'Uncam relative à la liste des actes et prestations pris en charge par l'assurance maladie (PDF) (Journal officiel du 10 décembre 2011) est disponible en téléchargement.

Chez l'adulte, jusqu'à 10 implants peuvent être pris en charge dans le traitement des agénésies dentaires multiples liées aux maladies rares. L'oligodontie doit comporter au moins 6 dents permanentes (non compris les dents de sagesse) et dont l'une au moins des dents absentes fait partie des dents suivantes :

17 16 14 13 11 - 21 23 24 26 27  
47 46 44 43 42 41 - 31 32 33 34 36 37

Cette prise en charge s'applique lorsque la croissance est terminée.

Il est important de souligner que certains actes sont opposables et d'autres non opposables. Ils sont définis dans la convention des chirurgiens-dentistes. Il faut également souligner que certains soins ne bénéficient d'aucune prise en charge comme par exemple un traitement orthodontique commencé après 16 ans.

### **5.8.3 Difficultés financières**

La prise en charge des oligodonties de la petite enfance à l'âge adulte nécessite des restaurations prothétiques successives et un traitement orthodontique permettant de limiter le risque de chirurgie orthognatique à l'âge adulte. Les dépassements d'honoraires liés à ces différents traitements rendent parfois difficile l'accès aux soins de ces patients. Ainsi, l'amélioration de la prise en charge de certains actes prothétiques et du traitement orthodontique, quel que soit l'âge, pourrait permettre un meilleur accès aux soins pour les patients. Une concertation avec les différents partenaires sociaux et les associations de patients maladies rares s'avère donc indispensable.

Lorsque les ressources du patient ne lui permettent pas de financer le supplément d'honoraires il peut s'adresser au service des prestations supplémentaires de sa caisse qui, après étude de sa situation, peut décider de vous accorder une aide

## 6 Suivi

### 6.1 Objectifs

En raison du caractère évolutif, le bilan bucco-dentaire doit être répété au moins annuellement si la maladie est stable, voire plus souvent en fonction des signes associés du patient (11,26).

Les objectifs du suivi des patients sont les suivants :

- Coordonner la prise en charge multidisciplinaire odontologique, médicale et non médicale.
- Surveiller l'évolution et prendre en charge précocement une éventuelle aggravation.
- Surveiller l'apparition de complications.
- Surveiller régulièrement les dispositifs prothétiques.
- Inciter à la prévention et la prise en charge des comorbidités.
- Informer les patients sur l'évolution des connaissances.
- Informer le médecin et le chirurgien dentiste traitant.
- Dépister d'autres pathologies.
- Dépister d'éventuelles difficultés scolaires, sociales, ou professionnelles.
- Dépister d'éventuels troubles psychologiques en rapport avec la maladie génétique.
- Assurer une transition enfant/adulte.
- Donner un conseil génétique (avec le généticien ou le conseiller en génétique).

#### 6.1.1 Professionnels impliqués (et modalités de coordination)

Les professionnels impliqués dans le suivi sont identiques à ceux impliqués dans le bilan initial et la prise en charge.

Le suivi bucco-dentaire sera le plus souvent coordonné par un des spécialistes du Centre de Référence ou de Compétence du Réseau O-Rares de la Filière de Santé Maladies Rares TETECO. Le patient sera également suivi de façon régulière par un pédiatre et/ou son médecin traitant ainsi que son chirurgien-dentiste traitant.

En fonction de la nature de la maladie rare éventuellement associée (syndrome), un suivi par le généticien ou un autre des spécialistes des centres de référence ou de compétence des Filières de Santé FIMARAD (maladies rares dermatologiques, <https://fimarad.org/>), AnDDI-Rares (Anomalies du Développement de causes Rares, <http://anddi-rares.org/>), OSCAR (Maladies rares de l'os du calcium et du cartilage, <https://www.filiere-oscar.fr/>) est nécessaire. Selon les éventuelles complications associées, pourront intervenir d'autres spécialistes (un dermatopédiatre puis un dermatologue, un ophtalmologiste, un neuropédiatre puis un neurologue, un endocrinopédiatre puis un endocrinologue, un médecin spécialiste de la douleur, un rhumatologue, un angéologue, un psychiatre...).

Un suivi psychologique du patient et de sa famille est fortement recommandé.

Le généticien clinicien reste un interlocuteur privilégié afin d'optimiser la prise en charge de cette maladie rare.

Le médecin de PMI et le médecin scolaire participent à la résolution des difficultés médico-sociales auxquelles peut être confronté l'enfant atteint des agénésies dentaires. Les assistants sociaux peuvent intervenir à tout âge pour l'aide aux démarches administratives, le lien avec les instances médico-sociales, l'orientation professionnelle et l'information sur la législation par rapport au handicap.

### **6.1.2 Rythme et contenu des consultations**

Le suivi médical bucco-dentaire fait appel à une équipe pluridisciplinaire dont la composition peut varier en fonction des besoins.

Une consultation annuelle dans un Centre de Référence/Compétence pour les maladies rares orales et dentaires (O-Rares) ou dans un Centre de Référence/Compétence des filières de santé FIMARAD (maladies rares dermatologiques), AnDDI-Rares (anomalies du développement) ou OSCAR (maladies rares de l'os, du calcium et du cartilage), pour les syndromes associés est recommandée pour coordonner les prises en charge.

Elle permet d'évaluer de façon globale le développement, la scolarité / l'intégration professionnelle, les gênes fonctionnelles liées aux malformations et aux complications éventuelles du syndrome, l'autonomie, la qualité de vie, la prise en charge du patient.

Elle permet également d'évaluer la connaissance de la maladie par les patients et/ou leur entourage et de rappeler l'intérêt du lien associatif (soutien, échange d'expériences...).




Un suivi régulier par le chirurgien-dentiste traitant est nécessaire et le rythme des consultations est à adapter à l'évolution de chaque patient.

Chez l'enfant de moins de 6 ans, un suivi bi-annuel est recommandé. Chez l'adulte et l'enfant de plus de 6 ans, une consultation au moins annuelle est nécessaire.

À la fin de l'adolescence, une transition avec équipes de praticiens de prise en charge des adultes doit être mise en place afin d'éviter l'interruption du suivi.

Un calendrier pour ce suivi systématisé est proposé ci-dessous (Tableau N°4)

**Tableau n°4 : Proposition d'un suivi systématisé pour les patient(e)s porteurs/porteuses d'oligodontie ou d'anodontie**

|   | Objectifs   |  Spécialistes concernés  |  Actes  |  Points clés   |
|---|---|---|--|---|
| <p><b>Phase de réhabilitation transitoire</b></p> <p><i>De la denture temporaire à la fin de la denture mixte</i></p> | <p>Diagnostic fonctionnel<br/>Esthétique<br/>Accompagnement de la croissance<br/>Préservation des dents temporaires qui n'ont pas des dents permanentes successives (de remplacement)</p> | <p>- Chirurgien-dentiste généraliste / pédiatrique<br/>- Orthodontiste<br/>- Généticien</p>   | <p>Diagnostic bucco-dentaire.<br/>Prévention et contrôle de l'hygiène bucco-dentaire<br/>Recherche d'anomalies extraorales/ d'antécédents médicaux.<br/>Prothèse amovible.<br/>Prothèse collée.<br/>Coronoplastie.<br/>Orthopédie.<br/>Suivi de l'éruption dentaire (intervalle de 6 mois dans les phases de changement de dentition et intervalle d'un an dans les phases de stabilité).<br/>Prévention bucco-dentaire.<br/>Bilan génétique.<br/>Exploration des apparentés et annonce du diagnostic.</p> | <p>Coordination par les CRMR/CCMR.<br/>Tous les traitements ont pour but d'améliorer les fonctions orales pour une meilleure qualité de vie.<br/>- Conseils diététiques<br/>- Vernis fluoré<br/>- Scellement des sillons et des fissures<br/>- Mise en place de contrôles semestriels<br/>- Conserver les dents temporaires.<br/>- Maintenir une dimension verticale correcte.<br/>- Rétablir l'occlusion des molaires en infraposition (onlays, cales en matériau composite, ...).<br/>- Rétablir un sourire harmonieux (coronoplasties des dents coniques, maquillage de dents temporaires en dents permanentes, correction d'un diastème médian...).</p> |
|   |   | <p>Selon besoin :</p> <p>- Chirurgien oral<br/>- Psychologue<br/>- Orthophoniste<br/>- Médecin scolaire<br/>- Programme ETP<br/>- Autres spécialités médicales selon la situation</p> | <p>Exceptionnellement : Implants symphysaires de stabilisation dans les édentements de grande étendue à la mandibule (selon HAS 2006). Établissement d'une demande d'ALD hors liste (formulaire « Avant la fin de la croissance », joindre un orthopantomogramme).</p>   |   |

|  |   |  |   |   |
|--|---|--|---|---|
| <p><b>Elaboration du projet prothétique</b></p>                    | <p>Le projet thérapeutique proposé doit tendre vers une correction pérenne et optimale des malocclusions squelettiques et des malpositions dentaires. Une discussion avec le patient et sa famille est indispensable pour obtenir leur acceptation. Certains compromis, au détriment de ces objectifs, ne doivent pas être envisagés. Il est dans ce cas préférable de différer le traitement.</p> <p>La communication et la coordination du parcours de soin (CRMR/CCMR) est nécessaire : cette étape est généralement possible à l'adolescence.</p> | <ul style="list-style-type: none"> <li>- Chirurgien-dentiste généraliste / pédiatrique</li> <li>- Orthodontiste</li> <li>- Chirurgien oral et/ou maxillo-facial</li> </ul>   | <p>Bilan clinique et imagerie.<br/>Réunion de concertation pluridisciplinaire avec tous les acteurs du parcours de soin coordonné par un CRMR/CCMR.</p> | <p>La proposition doit se baser sur les critères suivants :</p> <ul style="list-style-type: none"> <li>- Rétablir des rapports d'arcades corrects.</li> <li>- Repositionner les dents permanentes présentes à leur position idéale et aménager les espaces pour permettre les réhabilitations prothétiques.</li> <li>- Corriger les malocclusions squelettiques.</li> <li>- Possibilité de conserver des dents temporaires en normoposition.</li> </ul> |
| <p><b>Phase préparatoire</b><br/><i>En denture adolescente</i></p> | <p>Préparation orthodontique selon le projet prothétique défini à la phase précédente</p>   | <ul style="list-style-type: none"> <li>- Essentiellement orthodontiste et chirurgien- dentiste généraliste / pédiatrique</li> <li>Information autour du diagnostic et du projet à l'adolescence (programme ETP)</li> </ul> | <p>Orthodontie.<br/>Etablissement de la demande de traitement ODF avant l'âge de 16 ans (même si le traitement n'est pas débuté avant cet âge).</p>     | <p>En cas de traitement chirurgico-orthodontique, le traitement d'orthodontie peut être réalisé tardivement (juste avant la chirurgie), si la réhabilitation fonctionnelle et esthétique est réalisée. Prendre en compte les difficultés de déplacement dentaire et le manque d'ancrage.</p>  |
| <p><b>Phase de réhabilitation transitoire</b></p>                  | <p>Réhabilitation fonctionnelle et esthétique</p>   | <ul style="list-style-type: none"> <li>- Chirurgien-dentiste</li> <li>- Généraliste/pédiatrique</li> </ul>   | <p>Prothèse amovible.<br/>Prothèse collée transitoire.</p>  | <p>Remplacement des dents manquantes en assurant la contention.</p>   |
| <p><b>Phase chirurgicale</b></p>                                   | <p>Préparation de la phase implantaire</p>  | <ul style="list-style-type: none"> <li>- Chirurgien oral</li> </ul>  | <p>Chirurgie préimplantaire et/ou orthognathique.</p>   | <p>La greffe osseuse ne peut être envisagée que dans un temps proche de la chirurgie implantaire.</p>   |
| <p><b>Phase de réhabilitation</b></p>                              | <p>Réhabilitation orale à visée fonctionnelle et esthétique</p>   | <ul style="list-style-type: none"> <li>- Chirurgien-dentiste</li> <li>- Chirurgien oral</li> </ul>   | <p>Prothèses dentaires conjointes/adjointes</p>   | <p>Prendre en compte les demandes du patient.</p>   |

|                            |  |  |  |  |
|----------------------------|--|--|--|--|
| <b>prothétique d'usage</b> |  |  | Éventuellement implants.<br>Établissement d'une demande d'ALD hors liste (HAS 2010). |  |
|----------------------------|--|--|--|--|

**Tableau n° 5 : Calendrier spécifique à l'orthopédie dento-faciale**

| Calendrier spécifique à l'orthopédie dento-faciale | Age recommandé / stade de denture | Indication(s)  | Prise en charge   |
|--|-----------------------------------|--|---|
| <b>ODF</b>   | 6 ans - début de la denture mixte | <p>1<sup>er</sup> Bilan initial ODF</p> <p>Recherche de dysmorphoses, malocclusions et bilan fonctionnel</p> <p>Interception des dysfonctions, parafunctions éventuelles</p> <p>Orienter le patient vers CD traitant ou CCMR/CRMR pour mise en place des premières restaurations sur dents permanentes</p> | <p>Par ODF spécialisé (soit libéral soit du CRMR/CCMR)</p> <p>1<sup>er</sup> bilan ODF (photographies exo- et endobuccales, empreintes, réalisation OPT fourni par CD, éventuellement TRP, voire TRF)</p> <p><input type="checkbox"/> TO 5+15</p> |



|  |   |  |   |
|--|---|--|---|
|  | Phase denture mixte stable  | Premières restaurations sur dents permanentes selon anomalies de forme<br>Voire sur dents temporaires si infracclusion.<br>Réalisation si nécessaire de mainteneurs d'espaces ou prothèses transitoires dans les zones d'édentement. | Par CD traitant ou CRMR/CCMR  |
|  | Phase denture mixte stable  | Interception des malocclusions, dysfonctions et parafunctions, si besoin : phase orthopédique  | Par ODF spécialisé (soit libéral soit du CRMR/CCMR)<br><br>Prise en charge par dispositif fixe ou amovible<br>Associé éventuellement à une rééducation fonctionnelle<br>Interception pendant 6 à 12 mois puis phase de surveillance<br><input type="checkbox"/> TO 45 ou 90 ou 180, puis<br><input type="checkbox"/> TO 5x2 tous les 6 mois |
|  |   |  |   |
|  | Constitution de la denture adolescente jusqu'à la phase de denture adulte jeune (pic de croissance) | Suivi de l'évolution des dents permanentes et temporaires maintenues<br><br>Phase de surveillance de la croissance et des décalages squelettiques  | CD ou CRMR/CCMR<br><br>Intervention ODF si besoin   |

|            |   |   |  |
|------------|---|---|--|
| <b>ODF</b> | Phase de denture adulte jeune (pic de croissance) | <p>2<sup>ème</sup> bilan ODF</p> <p>Évolution de la denture<br/>Evolution de la dysmorphose / malocclusion</p> <p>Surveiller le développement alvéolaire et la position des incisives dans les trois dimensions de l'espace.</p> <p>Bilan des fonctions</p> <p>Evaluer le besoin d'une seconde phase de traitement ODF<br/>Phase orthopédique au besoin</p> <p>Interaction et orienter le patient vers CD traitant ou CC/CR si besoin de réhabilitations au préalable de la mise en place d'un dispositif ODF et définir les objectifs d'aménagement des espaces.</p> | <p>Par ODF spécialisé (soit libéral soit du CRMR/CCMR)</p> <p>2<sup>ème</sup> phase de traitement ODF au besoin en cours de croissance</p> <ul style="list-style-type: none"> <li><input type="checkbox"/> TO 5+15 (qu'on ne peut pas coter si préalablement déjà réalisé et facturé, exception transfert selon dentiste-conseil)</li> <li><input type="checkbox"/> TO 90 tous les 6 mois</li> </ul> |
|            | Suivi de la denture adulte                        | Soins dentaires et parodontaux  | Par CD traitant ou CRMR/CCMR   |
|            | En fin de prise en charge ODF                     | <p>Phase de contention</p> <p>Bilan de fin de traitement</p> <p>Vérifier la stabilité du résultat fonctionnel et esthétique</p> <p>Orienter vers CD traitant ou CC/CR pour réhabilitation définitive</p>  | <p>Par ODF spécialisé (soit libéral soit du CRMR/CCMR)</p> <p>Phase de contention</p> <ul style="list-style-type: none"> <li><input type="checkbox"/> TO 75 1<sup>ère</sup> année</li> <li><input type="checkbox"/> TO 50 2<sup>ème</sup> année</li> </ul>   |
|            | Age adulte  | 3 <sup>ème</sup> Bilan ODF  | Par ODF spécialisé (soit libéral soit du CRMR/CCMR)  |

|            |        |   |  |
|------------|--------|---|--|
| <b>ODF</b> |        | <p>Pour primo-consultant n'ayant pas bénéficié de prise en charge préalable</p> <p>Pour indications fonctionnelles, esthétique et prothétique</p> <p>Ou pour patients dont la croissance a été défavorable et nécessitant prise en charge orthodontico-chirurgicale</p> <p>Orienté vers chirurgien maxillo-facial</p> | <p><input type="checkbox"/> TO 5+15 (même remarque que précédemment, en plus, pour les adultes, il n'y a pas de prise en charge par la Sécurité Sociale actuellement)</p> <p><input type="checkbox"/> TO 90 n'existe pas.</p> <p>Actuellement, les adultes ne bénéficient pas de prise en charge par la sécurité Sociale</p> <p><input type="checkbox"/> Demande PEC assimilée au FLP (TO 200 à vie)</p> |
|            | Adulte | <p>Bilan ODF de fin de traitement</p> <p>Vérifier la stabilité du résultat fonctionnel et esthétique</p> <p>Orienter vers CD traitant ou CC/CR pour réhabilitation définitive</p>   | <p>Par ODF spécialisé (soit libéral soit du CRMR/CCMR)</p> <p>Phase de contention</p> <p><input type="checkbox"/> Actuellement n'est pas pris en charge par Sécurité Sociale</p> <p><input type="checkbox"/></p>   |
|            | Adulte | Soins dentaires et parodontaux  | Par CD traitant ou CR/CCMR   |
|            | Adulte | <p>Contrôle</p> <p>S'assurer de la stabilité des résultats</p>  | 1 rdv annuel   |

## 6.2 Transition enfant-adulte

La transition est un processus intentionnel, progressif et coordonné visant le passage du jeune patient d'une équipe de praticiens pédiatriques vers une équipe de praticiens de prise en charge pour adultes. Plus largement ce processus permet aux adolescents et aux jeunes adultes d'être préparés à prendre en charge leur vie et leur santé à l'âge adulte. Pour cela, le processus de transition doit aborder les besoins médicaux, psychosociaux et éducatifs des jeunes tout en tenant compte de l'aspect social, culturel, économique et environnemental dans lesquels les adolescents et les jeunes adultes évoluent. Le site internet « Transition Maladies Rares » : <https://transitionmaladiesrares.com/> a vocation à être un outil d'information et de partage de savoirs sur tout ce qui concerne la transition et le transfert des patients atteints de maladies rares et/ou chroniques. Les familles y retrouveront de nombreuses rubriques, comme les outils développés par les professionnels pour faciliter la transition, les programmes de transition développés à l'étranger, les projets de recherche en cours dans les centres de référence et les Filières, etc...

Pour un patient atteint d'agénésies dentaires multiples, la transition de la prise en charge du patient de la pédiatrie à la médecine adulte est importante pour assurer une continuité optimale des soins. Cela implique la collaboration des équipes soignantes afin de prévenir la perte de suivi et/ou des complications de la maladie qui pourraient apparaître à l'âge adulte. L'âge de la transition sera à adapter en fonction de chaque patient mais pourra se situer entre 15 et 20 ans. Le caractère évolutif de la maladie et la spécificité de la prise en charge rendent cette étape fondamentale. Le patient doit être accompagné et la transmission des informations médicales doit se faire entre spécialistes avec la rédaction de comptes-rendus détaillés.

Il est important de renouveler auprès du patient lorsqu'il est jeune adulte l'information initiale donnée à ses parents concernant l'évolution de sa pathologie, la nécessité d'un suivi à long terme et le conseil génétique.

### **Lors de la première consultation adulte :**

- Reprendre l'histoire de la maladie.
- Effectuer un nouvel examen clinique.
- Souligner l'importance d'un suivi régulier et des situations devant amener à consulter en urgence.
- Informer le patient sur les conduites déconseillées.
- Informer le patient sur les démarches sociales.
- Evaluer le niveau de compréhension de sa pathologie par le jeune adulte.
- Transmettre les données radiologiques pour éviter la duplication des examens.
- Réexpliquer le mode de transmission de la maladie avec le patient devenu adulte.
- Evaluer le risque de récurrence lors d'une grossesse.
- Adapter le plan de traitement.

## 6.3 Examens complémentaires

Des examens complémentaires peuvent être réalisés en fonction de la symptomatologie (ex : imagerie, bilan biologique ...) et discutés avec les spécialistes d'organe concourant à la prise en charge du patient.

## 6.4 Informations à connaître en cas d'urgence

Le personnel soignant qui prend en charge la personne en urgence doit être informé du diagnostic de la maladie rare, des malformations associées, d'une éventuelle atteinte associée et des éventuels traitements en cours.

Le carnet de santé ou le carnet de soin numérique sont des outils de liaison privilégiés entre les professionnels de santé : le présenter aux services d'urgence est essentiel.

Les cartes d'urgence sont des cartes personnelles de soins et d'information destinées à améliorer la coordination des soins des personnes atteintes de maladies rares en situation d'urgence vitale. Elles précisent les symptômes à prendre en compte dans l'évaluation des malades, les gestes / actes à éviter ou à recommander en situation d'urgence, les personnes (proches, médecins) à contacter. Il n'en existe pas à l'heure actuelle pour l'oligondotie ; il existe cependant pour certaines formes syndromiques (DE, IP...).

Elles sont délivrées aux patients par les médecins spécialisés des Centres de Référence et Compétence Maladies Rares.

## 7 Annexes

### 7.1 Annexe 1 : Elaboration du PNDS

Ce PNDS sur les agénésies dentaires multiples (oligodontie et anodontie) a été élaboré selon la « Méthode d'élaboration d'un protocole national de diagnostic et de soins pour les maladies rares » publiée par la Haute Autorité de Santé en 2012 (guide méthodologique disponible sur le site de la HAS : [www.has-sante.fr](http://www.has-sante.fr)). L'ensemble des données bibliographiques analysées pour la rédaction du PNDS se trouve dans l'argumentaire scientifique.

La méthode utilisée pour l'élaboration de ce PNDS est celle des « Recommandations pour la pratique clinique ». Elle repose, d'une part, sur l'analyse et la synthèse critiques de la littérature médicale disponible, et, d'autre part, sur l'avis d'un groupe multidisciplinaire de professionnels concernés par ces maladies rares.

Le groupe de rédaction était constitué principalement par les membres des centres de référence et de compétence maladies rares orales et dentaires O-Rares ([www.o-rares.com](http://www.o-rares.com)). Après analyse et synthèse de la littérature médicale et scientifique pertinente, le groupe de rédaction coordonnateur a rédigé une première version du PNDS qui a été soumise à un groupe de rédacteurs associés constitué de professionnels de santé experts des différentes pathologies rencontrées dans l'oligodontie et anodontie isolées ou syndromiques. Puis un groupe de relecture multidisciplinaire et multiprofessionnel, composé de professionnels de santé, ayant un mode d'exercice public ou privé, d'origine géographique ou d'écoles de pensée diverses, d'autres professionnels concernés et de représentants de l'association de patients « AFDE (Association Française des Dysplasies Ectodermiques) » a été sollicité. Ces groupes ont été consultés par mail, par visioconférence et par téléphone. Ils ont donné un avis sur le fond et la forme du document, en particulier sur la lisibilité et l'applicabilité du PNDS. Les commentaires du groupe de lecture ont ensuite été analysés et discutés par le groupe de rédaction, puis une version finale du PNDS et de l'argumentaire scientifique ont été rédigées.

### 7.2 Annexe 2 : Liste des participants

Ce travail a été coordonné par le Pr Muriel DE LA DURE MOLLA, avec le soutien du Dr Isaac Maximiliano Bugueno, des Centres de Référence des maladies rares orales et dentaires O-Rares.

Ont participé à l'élaboration du PNDS :

#### 7.2.1 Rédacteurs

| Titre | Nom Prénom        | Affiliation   |
|-------|-------------------|---|
| Dr    | BLANCHET Isabelle | Chirurgien-dentiste, Odontologie pédiatrique, CCMR O-Rares, Service d'odontologie pédiatrique, Hôpital de La Timone Enfants, Assistance Publique des Hôpitaux de Marseille. |
| Pr    | BLOCH-ZUPAN Agnes | Chirurgien-dentiste, Biologie Orale, CRMR site coordonnateur O-Rares, Pôle de médecine et chirurgie   |

|    |                           |  |
|----|---------------------------|--|
|    |                           | bucco-dentaires, Hôpitaux Universitaires de Strasbourg (HUS).  |
| Dr | BUGUENO Isaac-Maximiliano | Chirurgien-dentiste et chargé de mission de coordination, CRMR site coordonnateur O-Rares, Pôle de médecine et chirurgie bucco-dentaires, Hôpitaux Universitaires de Strasbourg (HUS). |
| Pr | CLAUSS François           | Chirurgien-dentiste, Odontologie pédiatrique, CRMR site coordonnateur O-Rares, Pôle de médecine et chirurgie bucco-dentaires, Hôpitaux Universitaires de Strasbourg (HUS).             |
| Pr | de LA DURE MOLLA Muriel   | Chirurgien-dentiste, Odontologie pédiatrique, CRMR site constitutif O-Rares, Hôpital Rothschild, Assistance Publique des Hôpitaux de Paris.  |
| Dr | FELIZARDO Rufino          | Chirurgien-dentiste, Imagerie odontologique, CRMR site constitutif O-Rares, Hôpital Rothschild, Assistance Publique des Hôpitaux de Paris.   |
| Pr | FOURNIER Benjamin         | Chirurgien-dentiste, Biologie Orale, CRMR site constitutif O-Rares, Hôpital Rothschild, Assistance Publique des Hôpitaux de Paris.   |
| Pr | GARREC Pascal             | Chirurgien-dentiste, Orthopédie Dento-Faciale, CRMR site constitutif O-Rares, Hôpital Rothschild, Assistance Publique des Hôpitaux de Paris.   |
| Pr | GAUCHER Céline            | Chirurgien-dentiste, Biologie Orale, CRMR site constitutif O-Rares, Hôpital Rothschild, Assistance Publique des Hôpitaux de Paris.   |
| Pr | GELLE Marie-Paule         | Chirurgien-dentiste, Odontologie pédiatrique, CCMR O-Rares, Hôpital Maison Blanche, Pôle de Médecine Bucco-Dentaire, CHU de Reims.   |
| Dr | JUNG Sophie               | Chirurgien-dentiste, Biologie Orale, CRMR site coordonnateur O-Rares, Pôle de médecine et chirurgie bucco-dentaires, Hôpitaux Universitaires de Strasbourg (HUS).                      |
| Dr | LACAULE Camille           | Chirurgien-dentiste, Orthopédie Dento-Faciale, CCMR O-Rares, Hôpital Pellegrin – Hôpital des Enfants, CHU de Bordeaux.   |
| Pr | MORRIER Jean Jacques      | Chirurgien-dentiste, Odontologie pédiatrique, CCMR O-Rares, Centre de soins dentaires, Groupement Centre Pôle d'Activités Médicales d'Odontologie, Hospices Civils de Lyon.            |
| Pr | MOULIS Estelle            | Chirurgien-dentiste, Odontologie pédiatrique, CCMR O-Rares, Service d'odontologie, Centre de Soins d'Enseignement et de Recherche Dentaires, CHU de Montpellier                        |
| Pr | TARDIEU Corinne           | Chirurgien-dentiste, Odontologie pédiatrique, CCMR O-Rares, Service d'odontologie pédiatrique, Hôpital de La Timone Enfants, Assistance Publique des Hôpitaux de Marseille.            |
| Pr | THIVICHON-PRINCE Béatrice | Chirurgien-dentiste, Odontologie pédiatrique, CCMR O-Rares, Centre de soins dentaires, Groupement Centre Pôle d'Activités Médicales d'Odontologie, Hospices Civils de Lyon.            |

|    |                  |  |
|----|------------------|--|
| Pr | VI-FANE Brigitte | Chirurgien-dentiste, Orthopédie Dento-Faciale, CRMR site constitutif O-Rares, Hôpital Rothschild, Assistance Publique des Hôpitaux de Paris.                               |
| Dr | WAGNER Delphine  | Chirurgien-dentiste, Orthopédie Dento-Faciale, CRMR site coordonnateur O-Rares, Pôle de médecine et chirurgie bucco-dentaires, Hôpitaux Universitaires de Strasbourg (HUS) |

### 7.2.2 Groupe de travail multidisciplinaire – relecteurs

- Pr Ariane BERDAL, Chirurgien-dentiste, Biologie Orale, UFR Odontologie, Université de Paris, CRMR site constitutif O-Rares, Hôpital Rothschild, Assistance Publique des Hôpitaux de Paris.
- Pr Marie-Violaine BERTERETCHE, Chirurgien-dentiste, Prothèses, CRMR site constitutif O-Rares, Hôpital Rothschild, Assistance Publique des Hôpitaux de Paris.
- Pr Marie-José BOILEAU, Chirurgien-dentiste, Orthopédie Dento-Faciale, CCMR O-Rares, Hôpital Pellegrin – Hôpital des Enfants CHU de Bordeaux.
- Dr Ariane CAMOIN, Chirurgien-dentiste, Odontologie pédiatrique, CCMR O-Rares, Service d'odontologie Centre de soins dentaires, Hôpital de La Timone Enfants, Assistance Publique des Hôpitaux de Marseille.
- Dr Maurice DAHAN, Chirurgien-dentiste, cabinet libéral, Strasbourg.
- Mme Myriam DE CHALENDAR, Cheffe de projet, Filière de Santé Maladies Rares des malformations de la tête, du cou et des dents (TETECO), Hôpital Universitaire Necker-Enfants malades, Assistance Publique des Hôpitaux de Paris.
- Dr Lisa FRIEDLANDER, Chirurgien-dentiste, Prothèses, CRMR site constitutif O-Rares, Hôpital Rothschild, et CCMR O-Rares, Service d'odontologie, Groupe Hospitalier Pitié-Salpêtrière, Assistance Publique des Hôpitaux de Paris.
- Dr Eva GALLIANI, Chirurgien maxillo-facial, CRMR site coordonnateur MAFACE, Hôpital Universitaire Necker-Enfants malades, Assistance Publique des Hôpitaux de Paris.
- Dr Bruno GROLLEMUND, Chirurgien-dentiste, Orthopédie Dento-Faciale, cabinet libéral.
- Dr Magali HERNANDEZ, Chirurgien-dentiste, Odontologie pédiatrique, CCMR O-Rares, Odontologie Pédiatrique, Hôpitaux de Brabois, CHRU de Nancy.
- Mme Marzena KAWCZYNSKI, Attachée de Recherche Clinique, CRMR site coordonnateur O-Rares, Pôle de médecine et chirurgie bucco-dentaires, Hôpitaux Universitaires de Strasbourg (HUS).
- Dr Stéphane KERNER, Chirurgien-dentiste, Parodontologie, CRMR site constitutif O-Rares, Hôpital Rothschild, Assistance Publique des Hôpitaux de Paris.



- Dr. Ludovic LAUWERS, chirurgien-dentiste, Service de Chirurgie Maxillo-Faciale, CHU de Lille.
- Pr Serena LOPEZ, Chirurgien-dentiste, Odontologie pédiatrique, CCMR O-Rares, service d'Odontologie conservatrice et Pédiatrique, Hôtel Dieu, CHU de Nantes.
- Pr Marie-Cécile MANIÈRE, Chirurgien-dentiste, Odontologie pédiatrique, CRMR site coordonnateur O-Rares, Pôle de médecine et chirurgie bucco-dentaires, Hôpitaux Universitaires de Strasbourg (HUS).
- Dr Emmanuelle NOIRRIT-ESCLASSAN, Chirurgien-dentiste, Odontologie pédiatrique, CCMR O-Rares, Service d'odontologie et traitement dentaire, Hôpital Rangueil, CHU de Toulouse.
- Dr Luc RAYNALDY, Chirurgien-dentiste, Prothèses, CCMR O-Rares, Service d'odontologie et traitement dentaire, Hôpital Rangueil, CHU de Toulouse.
- Dr Gérard SORNIN, Chirurgien-dentiste Conseil, CNAM, Paris.
- Pr Frédéric VAYSSE, Chirurgien-dentiste, Odontologie pédiatrique, CCMR O-Rares, Service d'odontologie et traitement dentaire, Hôpital Rangueil, CHU de Toulouse.

### **7.2.3 Groupe de travail multidisciplinaire – Association de Patients**

- Mme. Virginie Counioux, présidente de l'Association Française Des Dysplasies Ectodermiques (AFDE).

### **7.2.4 Déclarations d'intérêt**

Tous les participants à l'élaboration du PNDS ont rempli une déclaration d'intérêt transmise à la HAS. Les déclarations d'intérêt sont en ligne et consultables sur le site Internet du centre de référence O-Rares ([www.o-rares.com](http://www.o-rares.com)) et de la Filière TETECOUCO ([www.tete-cou.fr](http://www.tete-cou.fr)).

## **7.3 Annexe 3 : Stratégie de recherche documentaire**

Une analyse de la littérature sur l'oligodontie et l'anodontie sans prendre en compte l'hypodontie a été réalisé par les coordinateurs du PNDS et des étudiants en fin d'études de chirurgie dentaire faisant leur thèse d'exercice.

Ce choix d'écarter l'hypodontie a été fait car ces anomalies entraînent des enjeux de traitements différents. En effet, le traitement de l'hypodontie est beaucoup plus simple et pose rarement de difficultés pour une équipe d'omnipraticiens / orthodontistes. Ces traitements se résument en général à la problématique de fermeture ou ouverture des espaces et de réhabilitation prothétique de l'édentement. L'oligodontie nécessite, en revanche, plus fréquemment des traitements multidisciplinaires, longs et compliqués alliant odontologie pédiatrique, orthodontie, chirurgie maxillo-faciale, implantologie et prothèse.

Pubmed, Livivo, Lilacs, Science Direct et Scopus ont été utilisés comme base de données électroniques pour effectuer une recherche systématique des articles publiés entre 1984 et 2021.

La recherche documentaire via PubMed (Medline - <https://pubmed.ncbi.nlm.nih.gov/>) a été réalisée en utilisant successivement les mots clefs suivants :

- OR Oligodontia
- OR Anodontia
- OR Dental agenesis
- AND Rehabilitation
- AND Therapy prosthetic
- AND Treatment
- AND Therapeutic
- AND Surgery
- AND Genetics

Période de recherche : 1984-2021.

### 7.3.1 Sites Internet

La recherche documentaire via les bases de données Orphanet, OMIM, Genatlas, Rare Diseases Databases, a été réalisée en utilisant successivement les mêmes mots clefs que pour la recherche documentaire

- <https://www.orpha.net/>
- <https://www.omim.org/>
- <http://genatlas.medecine.univ-paris5.fr/>
- <https://pubmed.ncbi.nlm.nih.gov/>
- <http://www.ncbi.nlm.nih.gov/sites/GeneTests/review?db=GeneTests>
- <http://ghr.nlm.nih.gov/>
- [www.rarediseases.org](http://www.rarediseases.org)
- [www.geneticalliance.org](http://www.geneticalliance.org)

### 7.3.2 Autres sources

- <http://www.phenodent.org/>
- <http://www.o-rares.com/>
- <https://www.tete-cou.fr/>
- <https://www.has-sante.fr/>
- <https://www.eurordis.org/>

### 7.3.3 Stratégie de recherche

Une première sélection à partir d'environ 1500 articles trouvés a été faite. 700 articles ont été retenus initialement, dont tous les résumés ont été lus. Puis, une seconde sélection a été effectuée, retenant environ 350 articles, dont tous les résumés ont été lus et analysés par les différents rédacteurs. Finalement, 245 articles ont été retenus (EN, FR), lus dans leur intégralité et analysés. Ces 245 articles ont été consultés pour la réalisation de ce PNDS et ils ont été cités et classés selon les recommandations de la HAS dans les différents tableaux présentés dans l'argumentaire scientifique.

## 7.4 Annexe 4 : Coordonnées des centres de référence, de compétence et de l'association de patients

### Centres de référence des maladies rares orales et dentaires

- Centre de Référence des Maladies Rares orales et dentaires (CRMR) site coordonnateur, UF 8614, Pôle de Médecine et Chirurgie Bucco-Dentaires, Hôpital Civil 1 place de l'Hôpital 67091 Strasbourg Cedex. Téléphone : 03.88.11.67.68 ou 03.88.11.69.10.
- Centre de Référence des Maladies Rares orales et dentaires (CRMR) site constitutif, Service d'Odontologie, Hôpital Rothschild, Assistance Publique des Hôpitaux de Paris, 5 Rue Santerre, 75012 Paris. Téléphone : 01.40.19.39.14.

| <i>Centres de compétence des maladies rares orales et dentaires</i> |                  |   |  |
|---|------------------|---|--|
| <i>Région</i>   | <i>Ville</i>     | <i>Adresse</i>  | <i>Responsable</i>                             |
| <i>Nouvelle-Aquitaine</i>   | CCMR Angoulême   | Centre Hospitalier d'Angoulême<br>Service d'Odontologie<br>Rond-point de Girac<br>CS 55015 Saint-Michel<br>16959 Angoulême  | Dr Frédérique DHALLUIN OLIVE<br>05 45 24 41 26 |
| <i>Bourgogne-Franche-Comté</i>                                      | CCMR Besançon    | Hôpital Jean Minjot<br>Service de Chirurgie Maxillo-Faciale,<br>Stomatologie et Odontologie<br>UF de consultations et soins dentaires<br>3 Boulevard Alexandre Fleming,<br>25030 Besançon     | Dr Edouard EUVRARD<br>03 81 66 82 34           |
| <i>Nouvelle-Aquitaine</i>   | CCMR Bordeaux    | CHU de Bordeaux – Hôpital Pellegrin - Hôpital des Enfants<br>Service d'Odontologie et Santé Buccale<br>Place Amélie Raba Léon<br>33000 Bordeaux   | Pr Marie-José BOILEAU<br>05 57 62 34 34        |
| <i>Bourgogne-Franche-Comté</i>                                      | CCMR Dijon       | Hôpital François Mitterrand<br>Service d'Odontologie<br>2 boulevard Maréchal de Lattre de Tassigny<br>21079 Dijon Cedex   | Dr Victorin AHOSSI<br>03 80 29 56 06           |
| <i>Auvergne-Rhône-Alpes</i>   | CCMR Lyon        | Groupement Hospitalier Centre<br>Service de consultations et de traitements dentaires<br>Service de soins dentaires et d'odontologie hospitalière<br>6-8 Place Depéret<br>69365 Lyon Cedex 07 | Pr Jean-Jacques MORRIER<br>04 27 85 40 28      |
| <i>Provence-Alpes-Côte d'Azur</i>                                   | CCMR Marseille   | Hôpital La Timone Enfants<br>Service d'Odontologie<br>264 Rue Saint-Pierre<br>13385 Marseille   | Pr Corinne TARDIEU<br>04 91 38 59 55           |
| <i>Occitanie</i>  | CCMR Montpellier | Centre de Soins d'Enseignement et de Recherche Dentaires<br>549 Avenue du Professeur Louis Viala<br>34295 Montpellier cedex 5   | Dr. Estelle MOULIS<br>04 67 33 67 10           |

|                            |                              |   |  |
|----------------------------|------------------------------|---|--|
| <i>Grand Est</i>           | CCMR Nancy                   | CHRU de Nancy - Hôpitaux de Brabois<br>Bâtiment principal niveau Entresol<br>Service d'Odontologie<br>8 Rue de Morvan<br>54500 Vandœuvre-lès-Nancy                | Dr Magali HERNANDEZ<br>03.83.15.42.56    |
| <i>Pays-de-Loire</i>       | CCMR Nantes                  | CHU de Nantes – Hôtel Dieu<br>Service d'Odontologie<br>Conservatrice et Pédiatrique<br>1 Place Alexis-Ricordeau<br>44000 Nantes                                   | Dr Serena LOPEZ-CAZAUX<br>02 40 08 37 25 |
| <i>Ile de France</i>       | CCMR Paris Créteil           | Hôpitaux Universitaires Henri Mondor<br>Service de Médecine Bucco-Dentaire et Chirurgie Orale<br>51 Avenue du Maréchal de Lattre de Tassigny, 94010 Créteil Cedex | Pr Bruno GOGLY<br>01 45 17 84 05         |
| <i>Ile de France</i>       | CCMR Paris Pitié-Salpêtrière | Groupe Hospitalier Pitié-Salpêtrière<br>Service d'odontologie<br>47-83 Boulevard de l'Hôpital<br>75013 Paris  | Pr Vianney DESCROIX                      |
| <i>Grand Est</i>           | CCMR Reims                   | Hôpital Maison Blanche<br>Pôle : Odontologie<br>45 rue Cognacq-Jay<br>51092 Reims Cedex   | Pr Marie-Paule GELLE<br>03 26 78 77 48   |
| <i>Bretagne</i>            | CCMR Rennes                  | CHU de Rennes - Hôpital Pontchaillou<br>Centre de soins dentaires Service d'odontologie<br>2 Place Pasteur<br>35000 Rennes  | Pr Jean-Louis SIXOU<br>02.99.28.24.00    |
| <i>Normandie</i>           | CCMR Rouen                   | Hôpital Saint-Julien<br>Service d'Odontologie<br>Rue Guillaume Lecoite<br>76140 Le Petit-Quevilly   | Dr Hervé MOIZAN<br>02.32.88.58.48        |
| <i>Occitanie</i>           | CCMR Toulouse                | CHU de Toulouse – Hôpital Rangueil<br>Service d'Odontologie et traitement dentaire<br>3 Chemin des Maraîchers<br>31400 Toulouse                                   | Pr Frédéric VAYSSE<br>05 61 32 20 30     |
| <i>Centre-Val-de-Loire</i> | CCMR Tours                   | CHRU de Tours - Hôpital Clocheville<br>Service de Chirurgie Maxillo-Faciale et Plastique de la Face et Stomatologie<br>49 Boulevard Béranger<br>37044 Tours cedex | Pr Boris LAURE<br>02 47 47 38 21         |

## ► Associations de patients

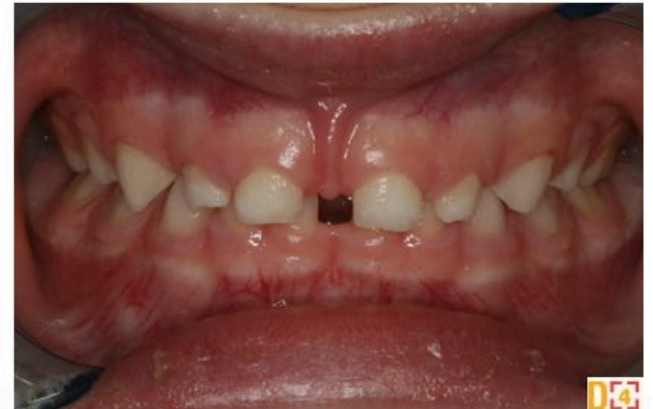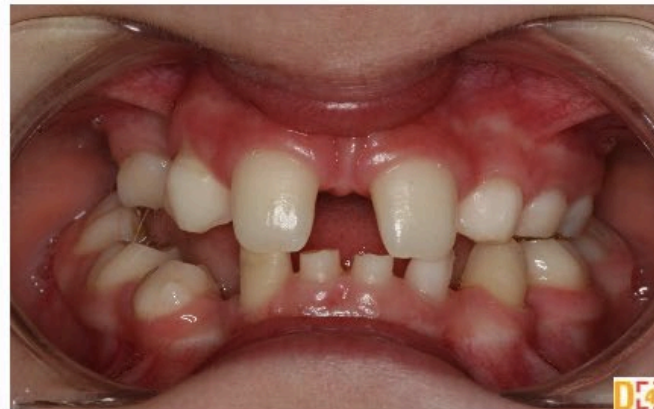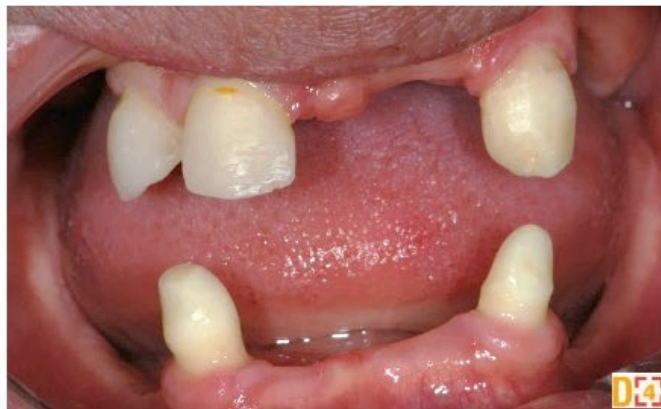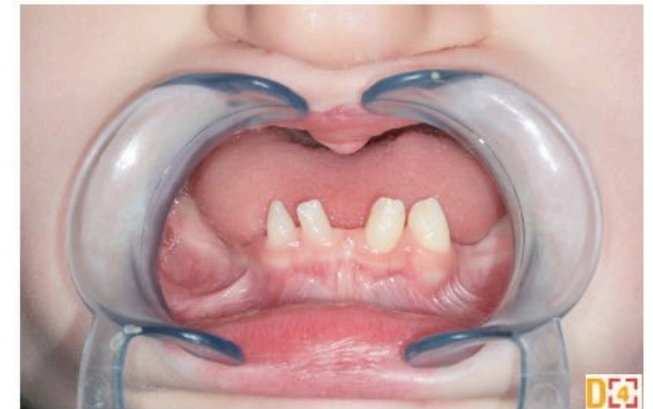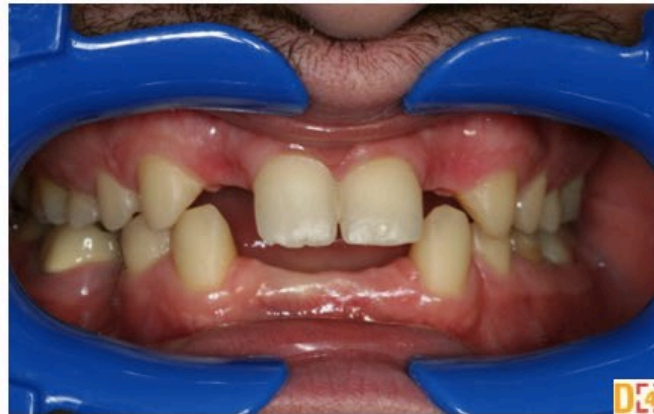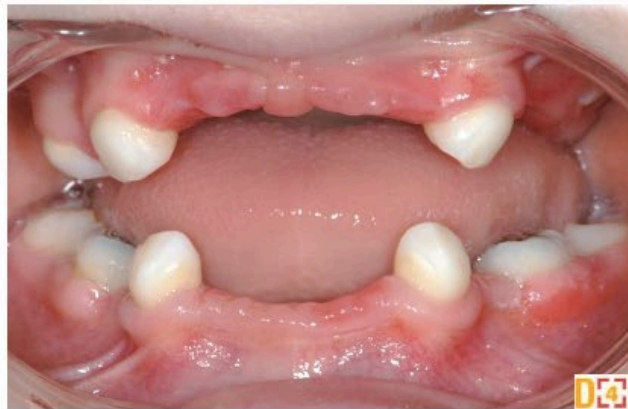- Association Française Des Dysplasies Ectodermiques  
Présidente : Mme. Virginie Counioux  
Site Internet : <https://afde.net/>  
Facebook : <https://fr-fr.facebook.com/afde.net/>
  
- Autres :
  - L'ARAD : Association pour la Reconnaissance de l'Agénésie Dentaire (ARAD).  
Présidente : Mme Christine ROBL

## 7.5 Annexe 5 : Liste de gènes du panel GenoDENT et du panel Cochin :

| Panel GenoDENT |                               |                |               |
|----------------|-------------------------------|----------------|---------------|
| <i>ADAMTS2</i> | <i>EYA1</i>                   | <i>KDM6A</i>   | <i>PVRL1</i>  |
| <i>ANTXR1</i>  | <i>FGF10</i>                  | <i>KMT2D</i>   | <i>RECQL4</i> |
| <i>AXIN2</i>   | <i>FGFR1</i>                  | <i>KREMEN1</i> | <i>RSK2</i>   |
| <i>BCOR</i>    | <i>FGFR2</i>                  | <i>LEF1</i>    | <i>RUNX2</i>  |
| <i>BMP4</i>    | <i>FGFR3</i>                  | <i>LRP6</i>    | <i>SATB2</i>  |
| <i>CREBBP</i>  | <i>FLNB</i>                   | <i>LTBP3</i>   | <i>SHH</i>    |
| <i>CTNNB1</i>  | <i>FOXC1</i>                  | <i>MKKS</i>    | <i>SMOC2</i>  |
| <i>CXORF5</i>  | <i>GJA1</i>                   | <i>MSX1</i>    | <i>TBX3</i>   |
| <i>DKK1</i>    | <i>GLI3</i>                   | <i>NSD1</i>    | <i>TCOF1</i>  |
| <i>DSP</i>     | <i>GREM2</i>                  | <i>OFD1</i>    | <i>TFAP2B</i> |
| <i>DTDST</i>   | <i>GRHL2</i>                  | <i>PAX9</i>    | <i>TP63</i>   |
| <i>EDA</i>     | <i>HOXB1</i>                  | <i>PHGDH</i>   | <i>TSPEAR</i> |
| <i>EDAR</i>    | <i>IKBKG</i>                  | <i>PITX2</i>   | <i>UBR1</i>   |
| <i>EDARADD</i> | <i>IKK<math>\gamma</math></i> | <i>POLR3A</i>  | <i>WNT10A</i> |
| <i>EVC</i>     | <i>IRF6</i>                   | <i>POLR3B</i>  | <i>WNT10B</i> |
| <i>EVC2</i>    | <i>JAG1</i>                   | <i>PORCN</i>   |               |

| Panel Cochin    |                   |                        |               |
|-----------------|-------------------|------------------------|---------------|
| <i>ATP6V1B2</i> | <i>GJB6</i>       | <i>LRP6</i>            | <i>SHH</i>    |
| <i>AXIN2</i>    | <i>GREM2</i>      | <i>MSX1</i>            | <i>TP63</i>   |
| <i>CDH3</i>     | <i>GRHL2</i>      | <i>NECTIN1(PVRL1)</i>  | <i>TSPEAR</i> |
| <i>DSP</i>      | <i>IFT122</i>     | <i>NECTIN4 (PVRL4)</i> | <i>WDR19</i>  |
| <i>EDA</i>      | <i>IFT43</i>      | <i>PAX3</i>            | <i>WDR35</i>  |
| <i>EDAR</i>     | <i>IKBKG/NEMO</i> | <i>PAX9</i>            | <i>WNT10A</i> |
| <i>EDARADD</i>  | <i>KCTD1</i>      | <i>PKP1</i>            | <i>WNT10B</i> |
| <i>FGFR2</i>    | <i>KREMEN1</i>    | <i>POC1A</i>           |               |

### 7.6 Annexe 6. Exemples



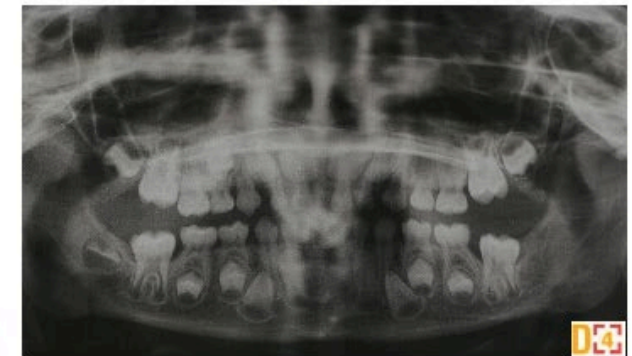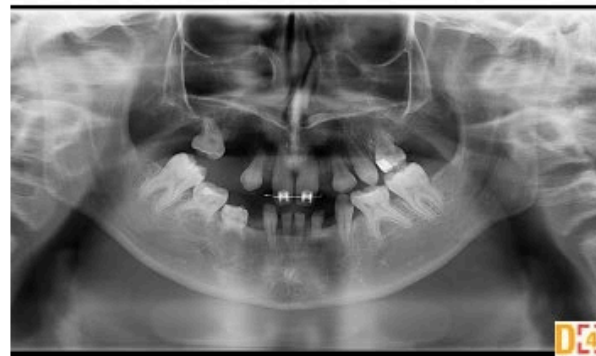
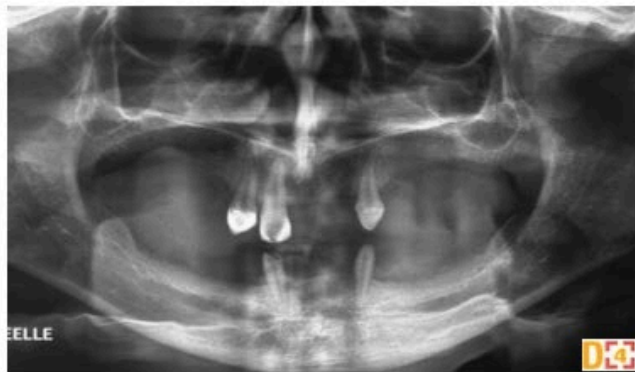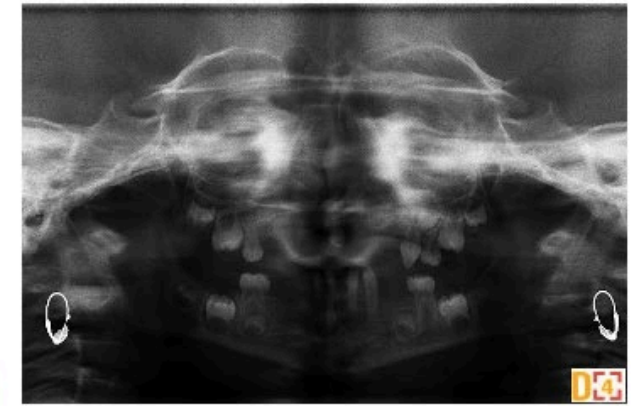
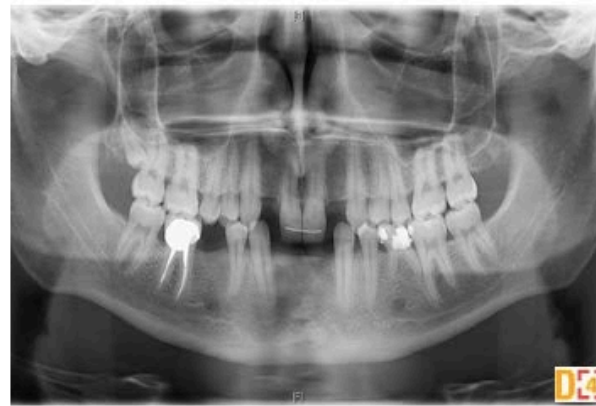
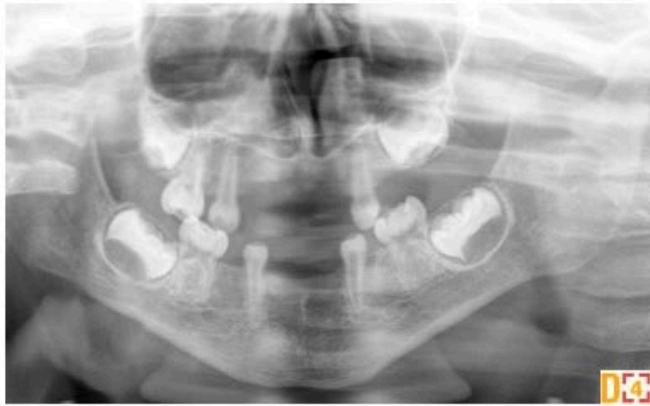Courtoisie Professeur F. Clauss, base de données D4/phenodent. CRM O-Rares de Strasbourg.

Courtoisie Professeur A. Bloch-Zupan, base de données D4/phenodent. CRM O-Rares de Strasbourg.

Courtoisie Docteur Bruno Grollemund, base de données D4/phenodent. CRM O-Rares de Strasbourg.



## 7.7 Annexe 7. Imagerie



Courtoisie Professeur F. Clauss, base de données D4/phenodent. CRM R O-Rares de Strasbourg.

Courtoisie Professeur A. Bloch-Zupan, base de données D4/phenodent. CRM R O-Rares de Strasbourg.

Courtoisie Docteur Bruno Grollemund, base de données D4/phenodent. CRM R O-Rares de Strasbourg.



## 8 Tableaux de l'argumentaire scientifique

### 8.1 Définition, épidémiologie, étiologie, bilan initial et diagnostic génétique : études cliniques, recommandations internationales et revues systématiques de la littérature

|   | Auteur<br>Année<br>Pays<br>Référence   | Objectif(s) | Méthodologie<br>Niveau de<br>preuve  | Populatio<br>n | Intervention | Critères de<br>jugement    | Résultats et signification   |
|---|--|-------------|--|----------------|--------------|----------------------------|--|
| 1 | <b>Danan R.</b><br>2018, France<br>Directrice de thèse: <b>Pr. C. Tardieu</b><br>Thèse : Prise en charge des agénésies dentaires multiples chez l'enfant<br><a href="https://dumas.ccsd.cnrs.fr/dumas-01740195/document">https://dumas-01740195/document</a> | N/A         | N/A<br>Thèse Pour obtenir le Diplôme d'Etat de Docteur en Chirurgie Dentaire | N/A            | N/A          | Révision de la littérature | Les agénésies multiples sont des maladies rares dont les étiologies sont variées. Elles sont dans la majorité des cas d'origine génétique : elles peuvent être isolées ou bien faire partie d'un syndrome polymalformatif comme le plus souvent celui de la dysplasie ectodermique. Un diagnostic clinique complet devra être réalisé, dès le plus jeune âge du patient, afin de mettre en évidence les différentes conséquences physiologiques, esthétiques et psychologiques. Il permettra d'établir un plan de traitement adéquat et évolutif durant la croissance. Les décisions thérapeutiques nécessitent une collaboration multidisciplinaire. Des centres de références et compétences des maladies rares ont été mis en place afin d'apporter une aide au diagnostic et à l'orientation de ces jeunes patients. La prise en charge est souvent longue et complexe. Les différentes thérapeutiques conservatrices, orthodontiques, prothétiques et implantaires nécessitent une mise en confiance de l'enfant et une implication de son entourage.   |
| 2 | Symchowicz M.<br>2020, France<br>Directrice de thèse: <b>Pr. M. De la Dure Molla</b><br>Thèse : Prise en charge de l'oligodontie : revue systématique de la littérature  | N/A         | N/A<br>Thèse Pour obtenir le Diplôme d'Etat de Docteur en Chirurgie Dentaire | N/A            | N/A          | Révision de la littérature | L'oligodontie et l'anodontie sont des affections qui touchent 0,14% de la population mais elles impliquent de lourdes conséquences fonctionnelles, esthétiques et psychologiques pour les patients touchés. La prise en charge orale de ces patients nécessite une réhabilitation des fonctions manducatrices et de l'esthétique afin de normaliser la croissance et d'aider au bon développement psychosocial de l'enfant. Grâce à notre recherche, nous avons pu établir le fait que les patients atteints d'oligodontie ou d'anodontie nécessitent de nombreux traitements à tout âge. Ces traitements vont différer selon l'âge du patient. Pour les patients de 0 à 8ans, nous opterons le plus souvent par une réhabilitation par prothèse amovible. Pour les patients de 8 à 18ans, nombreux sont ceux qui nécessitent un traitement orthodontique associé à une réhabilitation provisoire des édentements. Une fois l'âge adulte atteint, une réhabilitation implantaire est le plus recommandé. Malheureusement, tous ces traitements ont un coût parfois élevé. Que faire de ces patients qui n'ont pas les moyens d'avoir une réhabilitation dentaire ? A l'heure actuelle, les raisons économiques sont une cause importante de renoncement aux soins dentaires. Qu'en est-il de ces |

|   |  |   |  |   |  |  |   |
|---|--|---|--|---|--|--|---|
|   |  |   |  |   |  |  | patients à pathologie rare qui nécessitent des traitements plus lourds, complexes et onéreux ?  |
| 3 | <b>American Academy of Pediatric Dentistry 2013, Etats-unis</b><br>Guideline on dental management of heritable dental developmental anomalies<br><a href="https://pubmed.ncbi.nlm.nih.gov/24290548/">https://pubmed.ncbi.nlm.nih.gov/24290548/</a>           | Aborder le diagnostic, les principes de management de la maladie et les objectifs thérapeutiques chez les enfants atteints d'AI.  | Stratégie de recherche : oui.<br>Base interrogée : PubMed. | Experts et/ou chercheurs et cliniciens expérimentés.  | Non.   | Patients de la naissance à 18 ans.   | Examens périodiques réguliers afin de prévenir l'impact social et fonctionnel négatif de cette pathologie. Hygiène bucco-dentaire méticuleuse : détartrage et rinçages buccaux. Applications de fluor et d'agents désensibilisants peuvent diminuer la sensibilité dentaire.  |
| 4 | <b>Bilge 2018, Turquie</b><br>Investigation of prevalence of dental anomalies by using digital panoramic radiographs<br><a href="https://pubmed.ncbi.nlm.nih.gov/28933802/">https://pubmed.ncbi.nlm.nih.gov/28933802/</a>                                    | Evaluer la prévalence des anomalies dentaires (types et sous-types) chez des patients de 6 à 40 ans en utilisant la radiographie panoramique.                                 | Etude épidémiologique<br>Niveau 4<br>Grade C               | N = 1200 (538 M + 662 F).<br>Âge : moyen de 22.2 ans (de 6 à 40 ans).<br>Diagnostic : non renseigné.                                | Non renseigné.   | Radiographies panoramiques (2 appareils utilisés mais analyse par un seul radiologue).   | Avantages : radiographie panoramique permet un examen des mâchoires et des dents en même temps avec de faibles doses de radiations et un faible coût. Examen de première intention y compris en orthodontie, en prothétique et en chirurgie.  |
| 5 | <b>De la Dure-Molla 2019, France</b><br>Elements of morphology: Standard terminology for the teeth and classifying genetic dental disorders<br><a href="https://pubmed.ncbi.nlm.nih.gov/31468724/">https://pubmed.ncbi.nlm.nih.gov/31468724/</a>             | Les auteurs souhaitent que la classification serve de référence commune pour les études cliniques et épidémiologiques.  | Non renseignée.  | Une analyse systématique de la littérature a permis de recenser 408 entités dont un gène causal a été identifié dans 79 % des cas.. | Les auteurs ont classé les troubles dentaires en huit groupes : agénésie dentaire, dents surnuméraires, taille et/ou forme des dents, émail, dentine, éruption dentaire, anomalies parodontales et gingivales, et anomalies de type tumoral. | Non  | Ils accueillent favorablement les évaluations critiques des définitions et de la classification des troubles dentaires génétiques.  |
| 6 | <b>Rey 2019, France</b><br>Protocol GenoDENT: implementation of a new NGS panel for molecular diagnosis of genetic disorders with orodental involvement<br><a href="https://pubmed.ncbi.nlm.nih.gov/30838594/">https://pubmed.ncbi.nlm.nih.gov/30838594/</a> | Comprendre les causes génétiques de l'AI.<br>Description du protocole de mise en place d'un panel de gènes impliqués dans les maladies orales et dentaires (projet GenoDENT). | Etude de cohorte<br>Niveau 2<br>Grade B                    | Non indiqué.  | Analyse génétique.   | Anomalies dans le nombre de dents, forme des dents, leur taille, les défauts des tissus durs, résorption, fentes palatines/labiales, défauts de la dentine, minéralisation ... | Les étapes comprennent la sélection des gènes, la conception des panels, prélèvement d'échantillons, codage des échantillons pour l'anonymat des patients, extraction et séquençage de l'ADN, un pipeline de bioinformatique, l'analyse des résultats, et le diagnostic.<br>Le panel GenoDENT est composé de 513 gènes. |
| 7 | <b>Kühnisch 2019, Allemagne</b>  | Actualisation d'une RECCO   | RECCO  | RECCO<br>Quatre groupes de  | Trois workshops ont été organisés lors du séminaire intermédiaire  | RECCO  | Oui<br>Les recommandations et justifications données doivent être comprises comme des conseils de bonnes pratiques cliniques. Il est essentiel de   |

|   |  |   |                                      |  |   |                                   |  |
|---|--|---|--------------------------------------|--|---|-----------------------------------|--|
|   | <p>Best clinical practice guidance for prescribing dental radiographs in children and adolescents: an EAPD policy document<br/> <a href="https://pubmed.ncbi.nlm.nih.gov/31768893/">https://pubmed.ncbi.nlm.nih.gov/31768893/</a></p>  |   | Grade variable en fonction des recco | <p>travail d'experts ont procédé chacun à une revue systématique de la littérature. Les principaux sujets abordés étaient la radioprotection, la radiographie dentaire intra-orale (radiographies bitewing et périapicales), la radiographie panoramique (RP) et la tomographie à faisceau conique (CBCT).</p> | <p>correspondant de l'AEPH à Chania (Crète, Grèce) en 2019. Sur la base des preuves identifiées, tous les experts invités ont présenté leurs conclusions et, au cours des ateliers, les aspects de la pertinence clinique ont été discutés.</p> |                                   | <p>respecter les principes radiologiques d'une justification individualisée et spécifique au patient. Lorsqu'une radiographie dentaire est nécessaire, son application doit être optimisée, afin de limiter l'exposition du patient aux rayonnements ionisants selon le principe ALADAIP (As Low As Diagnostically Achievable being Indication-oriented and Patient-specific).</p> |
| 8 | <p><b>Prasad 2016, France</b><br/>                 A targeted next-generation sequencing assay for the molecular diagnosis of genetic disorders with orodontal involvement.<br/> <a href="https://pubmed.ncbi.nlm.nih.gov/26502894/">https://pubmed.ncbi.nlm.nih.gov/26502894/</a></p> | <p>Développer une nouvelle méthode de séquençage (NGS) afin de diagnostiquer de nouvelles mutations responsables des pathologies oro-dentaires.</p> |                                      | <p>N = 103 patients dont AI isolée (N = 52) et AI syndromique (N = 14).</p>  | <p>Séquençage et analyse des mutations génétiques.</p>  | <p>Présence ou de mutation.</p>   | <p>Mutations COL17A1 dans 27% des cas d'AI isolée. Ce gène code pour un composant structurel des hémidesmosomes et sa mutation homozygote est impliquée dans l'épidermolyse bulleuse jonctionnelle type non Herlitz. Cette nouvelle méthode peut être utilisée comme outil de screening (diagnostic moléculaire) dans des gènes connus.</p>  |
| 9 | <p><b>American Academy of Pediatric Dentistry. 2020, Etats Unis</b><br/>                 Pediatric restorative dentistry. The Reference Manual of Pediatric Dentistry. Chicago, Ill.: American Academy of Pediatric Dentistry</p>  | <p>Actualisation des RECCO</p>  | Grade variable en fonction des recco | <p>Avec avis d'experts CD</p>  | <p>N Information non applicable</p>   | <p>Information non applicable</p> | <p>Recommandations : La littérature dentaire soutient l'utilisation des adhésifs de collage dentaire, lorsqu'ils sont utilisés conformément aux instructions du fabricant propres à chaque produit, comme étant efficaces sur les dents primaires et permanentes pour améliorer la rétention des restaurations, minimiser les micro-fuites et réduire la sensibilité.</p>          |

|    |  |   |  |   |                               |            |                                   |  |
|----|--|---|--|---|-------------------------------|------------|-----------------------------------|--|
|    | <a href="https://www.aapd.org/assets/1/7/G_Restorative.pdf">https://www.aapd.org/assets/1/7/G_Restorative.pdf</a>  |   |  |   |                               |            |                                   |  |
| 10 | <p><b>Council on Clinical Affairs 2012, Etats-unis</b><br/>Guideline on management of dental patients with special health care needs.<br/><a href="https://www.aapd.org/media/Policies_Guidelines/BP_SHCN.pdf">https://www.aapd.org/media/Policies_Guidelines/BP_SHCN.pdf</a></p>        | <p>Sensibiliser les équipes soignantes, les parents et les organismes auxiliaires sur la prise en charge des besoins de soins en santé bucco-dentaire notamment pour les patients qui nécessitent des soins particuliers.</p> | <p>Stratégie de recherche : oui.<br/>Bases interrogées : Medline/PubMed.</p> | <p>Oui : recommandations basées sur l'avis de chercheurs et de cliniciens expérimentés.</p> | <p>Information applicable</p> | <p>non</p> | <p>Information non applicable</p> | <p><u>Planification des RDV</u> : prévoir assez de temps et impliquer plusieurs disciplines.<br/><u>Interactions avec le dentiste (« dental home »)</u> : importantes afin que les patients reçoivent les soins appropriés (soins individualisés). Convenir d'un RDV avec un spécialiste compétent dans la prise en charge de ces pathologies dentaires.<br/><u>Evaluation du patient</u> : cette évaluation doit être mise à jour à chaque RDV avec le patient. Pratiquer un examen de la tête, du cou et de la bouche. Evaluer le risque de caries. Un résumé de ces évaluations doit être fourni au patient et aux parents ainsi que le personnel soignant si nécessaire.<br/><u>Consultations médicales</u> : l'équipe doit toujours être préparée à une urgence médicale.<br/><u>Communication avec le patient</u> : un parent peut parfois aider à la communication avec le patient. Toujours établir une communication efficace.<br/><u>Planification du traitement dentaire</u> : en plusieurs étapes après avoir obtenu toutes les informations concernant le patient (médical, physique, psychologique, social et dentaire).<br/><u>Consentement éclairé</u> : par écrit et suivant les lois en vigueur dans l'état concerné et les exigences institutionnelles.<br/><u>Comportement</u> : certains enfants ont des comportements de résistance aux traitements qui peuvent interférer avec les soins. La sédation ou l'anesthésie sont parfois nécessaires.<br/><u>Stratégies de prévention</u> : nécessité d'une supervision quotidienne de l'hygiène orale (programme individuel). Brossage deux fois par jour avec un dentifrice fluoré pour prévenir le risque de caries (ou un bain de bouche si sensibilité dentaire). Bains de bouche à la chlorhexidine pour prévenir les gingivites. Visites tous les 2/3 mois.<br/><u>Limites</u> : limites de ressources de la famille (aides financières possibles). Limites de langage et culturelles.<br/>Les dentistes ont l'obligation d'agir de façon éthique. Les retards/refus de soins causent des souffrances inutiles, de l'inconfort, accroissent les besoins en soins et les coûts.</p> |
| 11 | <p><b>Council on Clinical Affairs American Academy of Pediatric Dentistry 2016, Etats-unis</b><br/>Guideline on Dental Management of Heritable Dental Developmental Anomalies.<br/><a href="https://pubmed.ncbi.nlm.nih.gov/24290548/">https://pubmed.ncbi.nlm.nih.gov/24290548/</a></p> | <p>Actualisation des RECCO</p>  | <p>Grade variable en fonction des recco</p>                                  | <p>Avec avis d'experts CD</p>   | <p>Information applicable</p> | <p>non</p> | <p>Information non applicable</p> | <p>Les anomalies héréditaires du développement dentaire peuvent avoir des conséquences négatives profondes pour la personne concernée et sa famille. Les problèmes vont des préoccupations esthétiques qui affectent l'estime de soi aux difficultés masticatoires, à la sensibilité dentaire, aux charges financières et aux traitements dentaires longs et complexes. Ces tensions émotionnelles et physiques ont été mises en évidence dans une étude récente montrant que les personnes atteintes d'IA ont moins de relations à long terme et d'enfants que les personnes non affectées.</p>   |

|    |  |                           |  |  |  |                            |   |
|----|--|---------------------------|--|--|--|----------------------------|---|
| 12 | <p><b>CEOP, M. Muller-Bolla<br/>Abril 2018</b><br/>Guide d'odontologie pédiatrique<br/><a href="https://www.editionsedp.fr/boutique/livres/G01832/guide-d-odontologie-pediatrique.html">https://www.editionsedp.fr/boutique/livres/G01832/guide-d-odontologie-pediatrique.html</a></p> | Livre                     | Grade variable en fonction des reco          | Ce livre est le fruit du travail de nombreux membres du Collège des Enseignants en Odontologie Pédiatrique et soumise à l'analyse critique d'autres membres de ce même Collège afin de parvenir, si nécessaire, à un consensus.  | Information non applicable   | Information non applicable | Il propose une succession de recommandations cliniques utiles à la prise en charge des enfants et des adolescents : les fiches ont été rédigées de façon synthétique, en obéissant au principe de la dentisterie factuelle. Ce faisant, elles se réfèrent en priorité aux revues systématiques d'essais cliniques randomisés (the Cochrane Library) et à d'autres essais cliniques randomisés.  |
| 13 | <p><b>Kühnisch<br/>2019, Allemagne</b><br/>Best clinical practice guidance for prescribing dental radiographs in children and adolescents: an EAPD policy document.<br/><a href="https://pubmed.ncbi.nlm.nih.gov/31768893/">https://pubmed.ncbi.nlm.nih.gov/31768893/</a></p>          | Actualisation d'une RECCO | RECCO<br>Grade variable en fonction des reco | RECCO<br>Quatre groupes de travail d'experts ont procédé chacun à une revue systématique de la littérature. Les principaux sujets abordés étaient la radioprotection, la radiographie dentaire intra-orale (radiographies bitewing et périapicales), la radiographie panoramique (RP) et la tomographie à faisceau conique (CBCT). | Trois workshops ont été organisés lors du séminaire intermédiaire correspondant de l'AEPH à Chania (Crète, Grèce) en 2019. Sur la base des preuves identifiées, tous les experts invités ont présenté leurs conclusions et, au cours des ateliers, les aspects de la pertinence clinique ont été discutés. | RECCO                      | Oui<br>Les recommandations et justifications données doivent être comprises comme des conseils de bonnes pratiques cliniques. Il est essentiel de respecter les principes radiologiques d'une justification individualisée et spécifique au patient. Lorsqu'une radiographie dentaire est nécessaire, son application doit être optimisée, afin de limiter l'exposition du patient aux rayonnements ionisants selon le principe ALADAIP (As Low As Diagnostically Achievable being Indication-oriented and Patient-specific). |

|    |   |   |   |  |                              |  |  |
|----|---|---|---|--|------------------------------|--|--|
| 14 | <b>Toumba 2019, Kuwait</b><br>Guidelines on the use of fluoride for caries prevention in children: an updated EAPD policy document.<br><a href="https://pubmed.ncbi.nlm.nih.gov/31631242/">https://pubmed.ncbi.nlm.nih.gov/31631242/</a>  | Réactualisation guidelines  | Grade variable en fonction des reco               | Avec avis d'experts CD                   | Information non applicable   | Information non applicable   | Pour la majorité des pays européens, l'EAPD recommande l'utilisation appropriée d'un dentifrice fluoré, associée à une bonne hygiène buccale, comme régime fluoré de base.   |
| 15 | <b>American Academy of Pediatric Dentistry</b><br>Pediatric restorative dentistry. The Reference Manual of Pediatric Dentistry. Chicago, Ill.: American Academy of Pediatric Dentistry; 2020, Etats-unis<br><a href="https://www.aapd.org/assets/1/7/G_Restorative.pdf">https://www.aapd.org/assets/1/7/G_Restorative.pdf</a> | Actualisation des RECCO   | Grade variable en fonction des reco               | Avec avis d'experts CD                   | N Information non applicable | Information non applicable   | Recommandations : La littérature dentaire soutient l'utilisation des adhésifs de collage dentaire, lorsqu'ils sont utilisés conformément aux instructions du fabricant propres à chaque produit, comme étant efficaces sur les dents primaires et permanentes pour améliorer la rétention des restaurations, minimiser les micro-fuites et réduire la sensibilité.   |
| 16 | <b>Friedlander 2019, France</b><br>Oral health related quality of life of children and adolescents affected by rare orofacial diseases: a questionnaire-based cohort<br><a href="https://pubmed.ncbi.nlm.nih.gov/31164137/">https://pubmed.ncbi.nlm.nih.gov/31164137/</a>   | Evaluer l'association entre la qualité de vie liée à la santé bucco-dentaire (OHRQoL) et les caractéristiques démographiques, les facteurs cliniques et dentaires et les caractéristiques psychosociales pour étudier que les symptômes buccaux ne sont pas les principaux facteurs sous-jacents à une diminution de la OHRQoL. | Etude nationale de cohorte<br>Grade C<br>Niveau 3 | 110 patients âgés de 6 à 17 ans          | Questionnaire                | Analyse d'information démographiques, cliniques, dentaires et questions psychosociales | Les facteurs associés à une OHRQoL inférieure étaient: être une fille (p = 0,03), renoncer aux soins dentaires pour des raisons financières (p = 0,01), avoir une maladie syndromique (p = 0,01), avoir un problème avec la forme et la couleur des dents (p = 0,03), se sentir isolé, seul et différent des autres enfants (p = 0,003 et p = 0,02). L'analyse qualitative a mis en évidence très peu de recours aux soins psychologiques et les patients ont signalé une grande anxiété et une grande peur pour l'avenir. OHRQoL des enfants souffrant de ces maladies est altéré, en particulier du point de vue psychosocial du point de vue mais aussi de celui du traitement et de l'accès aux soins. Il est nécessaire d'améliorer la lisibilité des parcours de soins et la couverture financière des traitements |
| 17 | <b>Incici 2009, Suisse</b>  | Déterminer les coûts cumulés à long terme du  | Non   | 45 patients dont 18 étaient des cas avec | Etude des frais médicaux     | Non  | Les frais de réhabilitation initiale des 45 cas se sont élevés à 407 584 CHF (39% pour les frais de laboratoire). Les analyses de régression linéaire pour les coûts de traitement initiaux par dent remplacée ont   |

|    |   |  |     |   |     |   |   |
|----|---|--|-----|---|-----|---|---|
|    | Cumulative costs for the prosthetic reconstructions and maintenance in young adult patients with birth defects affecting the formation of teeth<br><a href="https://pubmed.ncbi.nlm.nih.gov/19489930/">https://pubmed.ncbi.nlm.nih.gov/19489930/</a>  | traitement de patients atteints de maladies congénitales affectant le développement des dents.                     |     | une fente labiale et palatine, cinq avaient une amélogénèse / dentinogénèse imparfaite et 22 étaient des cas d'hypodontie / oligodontie.  |     |   | révéla la formule 731 CHF + (811 CHF x unités) sur les dents et 3369 CHF + (1183 CHF x unités) pour les reconstructions sur implants (P <0,001). Cinquante-huit pour cent des patients ayant subi une reconstruction assistée par dent sont restés exempts d'échecs / complications (observation médiane 15,7 ans). Quarante-sept pour cent des patients avec des reconstructions sur implants sont restés sans échecs / complications (observation médiane 8 ans). Les coûts de traitement cumulatifs à long terme pour les cas d'implants, cependant, n'étaient pas statistiquement significativement différents par rapport aux cas reconstruits avec des reconstructions fixes soutenues par des dents. Vingt-sept pour cent des coûts de traitement initiaux étaient nécessaires pour couvrir la thérapie parodontale de soutien ainsi que le traitement des complications et des échecs techniques / biologiques.   |
| 18 | <b>Mano</b><br>2015, France<br>Education thérapeutique du patient en odontologie<br><a href="https://www.em-consulte.com/article/985274/education-therapeutique-du-patient-en-odontologie">https://www.em-consulte.com/article/985274/education-therapeutique-du-patient-en-odontologie</a>                           | Etat des lieux des pratiques soignantes en éducation thérapeutique (ETP) en médecine bucco-dentaire.               | Non | Enseignants hospitalo-universitaires.   | Non | Grille d'entretien semi-directif.   | ETP est une démarche récente en odontologie. Conceptualisation par le biais des facteurs de risques communs à de nombreuses pathologies systémiques chroniques et par le biais de problématiques propres et spécifiques aux diverses sous-disciplines de l'odontologie. Patient : apprentissage de compétences nécessaires à une action thérapeutique pertinente. ETP : nécessité d'une structuration nationale, de généraliser l'offre de formation. Grille d'entretien : confusion des notions et des concepts, conflits d'attitudes soignantes. Nécessité d'interactions entre les professionnels au bénéfice des patients. Redéfinition du rôle et de la place des acteurs, soignant et soigné, au sein de la relation thérapeutique.   |
| 19 | <b>Marquillier</b><br>2017<br>Education thérapeutique en odontologie pédiatrique : analyse des obstacles et leviers au développement de programmes en France en 2016<br><a href="https://www.cairn.info/revue-sante-publique-2017-6-page-781.htm">https://www.cairn.info/revue-sante-publique-2017-6-page-781.htm</a> | Faire émerger les leviers et les freins au développement de programmes autorisés d'ETP ainsi que les alternatives. | Oui | Grille d'entretien semi-directif basée sur les thèmes suivants : profession odontologique, cadre législatif et les institutions, les moyens, place de l'éducation thérapeutique en odontologie. | Non | Enregistrement audio des entretiens avec les 15 participants : hospitaliers, universitaires, privés, institutionnels. | Formation initiale insuffisante (N = 11) : y intégrer un enseignement structuré en éducation du patient est un pré-requis indispensable. Formation continue pas suffisamment accessible pour les professionnels alors qu'elle permet de construire l'approche du soin à partir du patient. Formation représente le socle incontournable à la mise en place de l'ETP du patient. Autorisation d'un programme par les Agences Régionales de Santé (ARS) est bénéfique (n = 14) : structuration de l'éducation, suivi éducatif plus conséquent, évaluation des compétences acquises, augmentation de la qualité des programmes. Chirurgiens-dentistes ne connaissent pas l'ETP (N = 7). Manque de moyens (humains, financiers et techniques), aucune valorisation qui entraînent un manque de motivation de la part des professionnels. Leviers : prise de conscience des acteurs de terrain, mise à disposition de ressources, reconnaissance et valorisation de l'odontologie pédiatrique, cadre législatif permettant des paliers éducatifs, pouvoir transposer un programme existant d'une région à une autre (N = 15). Alternatives : éducation non formalisée (information et conseil), éducation de la famille, avec des bilans plus restreints (N = 14), santé connectée, délégation à des hygiénistes ou des assistants (N = 13). |

|    |   |  |   |      |  |                                   |   |
|----|---|--|---|------|--|-----------------------------------|---|
|    |   |  |   |      |  |                                   | Absence d'hygiénistes dentaires en France : rôle important dans l'éducation du patient.   |
| 20 | <p><b>Trentesaux 2014, France</b><br/>Social vulnerability in paediatric dentistry : an overview of ethical considerations of therapeutic patient education<br/><a href="https://pubmed.ncbi.nlm.nih.gov/24318642/">https://pubmed.ncbi.nlm.nih.gov/24318642/</a></p>   | Proposer une nouvelle approche du traitement des caries, notamment pendant l'enfance (éducation thérapeutique).  | Non.  | Non. | Non.   | Enfants.                          | La prévalence des caries dentaires a notablement diminué chez les enfants ces 30 dernières années. Cependant, cette maladie chronique continue d'affecter une population vulnérable (population à haut risque). Moins de 50% des patients suivent les recommandations : éducation thérapeutique des patients, programmes de prévention. |
|    | <p><b>Bloch-Zupan 2018, France</b><br/>GenoDENT ou comment la génétique aide à mieux prendre en charge les Patients<br/><a href="https://www.information-dentaire.fr/publications/no/id-a01816/">https://www.information-dentaire.fr/publications/no/id-a01816/</a></p> | Amélioration de la prise en charge des patients grâce au diagnostic génétique.   | Non.  | Non. | GenoDENT. N = 300 patients toutes maladies rares confondues. | Critères d'évaluation génétiques. | Schéma du parcours de soins d'un patient atteint de maladie rare à expression bucco-dentaire au centre de référence de Strasbourg.  |
| 21 | <p><b>Letra et al. 2021, Etats Unis</b><br/>Nonsyndromic Tooth Agenesis Overview<br/><a href="https://www.ncbi.nlm.nih.gov/books/NBK572295/">https://www.ncbi.nlm.nih.gov/books/NBK572295/</a></p>  | <p>Les objectifs de cette synthèse sont les suivants.</p> <p>Objectif 1. Décrire les caractéristiques cliniques de l'agénésie dentaire non syndromique (ANS).</p> <p>Objectif 2. Passer en revue les causes génétiques de la ANS.</p> <p>Objectif 3. Fournir une stratégie d'évaluation pour identifier la</p> | Chapitre du journal « GeneReviews » Révision de la littérature et RECCO | N/A  | N/A  | N/A                               | Ce chapitre permet de sensibiliser les cliniciens aux causes génétiques de l'agénésie dentaire non syndromique, d'informer le praticien en charge du conseil génétique des membres de la famille à risque et d'examiner les options de prise en charge.   |



|    |   |  |   |   |     |     |  |
|----|---|--|---|---|-----|-----|--|
|    |   | <p>cause génétique de la ANS chez un proband (si possible).</p> <p>Objectif 4. Informer le conseil génétique des membres de la famille d'un individu atteint de ANS.</p> <p>Objectif 5. Examiner la gestion de la ANS après le diagnostic : évaluations, traitement et surveillance.</p> |   |   |     |     |  |
| 22 | <p><b>Dinckan et al. 2018, Turquie/Etats Unis</b><br/>Whole-Exome Sequencing Identifies Novel Variants for Tooth Agenesis<br/><a href="https://pubmed.ncbi.nlm.nih.gov/28813618/">https://pubmed.ncbi.nlm.nih.gov/28813618/</a></p>         | <p>Identifier les variantes pathogènes putatives dans les gènes candidats de l'agénésie dentaire dans 10 familles turques multiplexes.</p>   | <p>Stratégie de recherche : oui<br/>Grade : N/A</p> | <p>Combiner le séquençage de l'exome entier, le génotypage en réseau et l'analyse de liaison.</p> | N/A | WES | <p>De nouveaux variants homozygotes et hétérozygotes dans les gènes LRP6, DKK1, LAMA3 et COL17A1, ainsi que des variants connus dans WNT10A, ont été identifiés comme probablement pathogènes dans une agénésie dentaire isolée. De nouveaux variants dans le gène KREMEN1 ont été identifiés comme probablement pathogènes dans 2 familles présentant une agénésie dentaire syndromique présumée. Ces résultats soutiennent un rôle majeur des gènes des voies WNT dans l'étiologie de l'agénésie dentaire tout en révélant de nouveaux gènes candidats. De plus, la coségrégation oligogénique suggère une hérédité complexe et des interactions potentiellement complexes entre les produits génétiques au cours du développement, contribuant ainsi à une meilleure compréhension de l'étiologie génétique de l'agénésie dentaire familiale.</p> |
| 23 | <p><b>Al-Ani et al. 2017, Nouvelle Zelande</b><br/>Hypodontia: An Update on Its Etiology, Classification, and Clinical Management<br/><a href="https://pubmed.ncbi.nlm.nih.gov/28401166/">https://pubmed.ncbi.nlm.nih.gov/28401166/</a></p> | <p>Faire le point sur l'étiologie, la classification et la gestion Clinique des hypodonties, oligodonties et anodonties</p>  | <p>Révision de la littérature</p>                   | N/A   | N/A | N/A | <p>L'identification des facteurs génétiques et environnementaux pourrait être particulièrement utile pour la prédiction précoce de cette affection et le développement de stratégies de prévention et de nouveaux traitements à l'avenir.</p>  |
| 24 | <p><b>Yu et al. 2019, Chine</b><br/>Genetic analysis: Wnt and other pathways in nonsyndromic tooth</p>  | <p>Résumer tous les gènes responsables des agénésies dentaires non</p>   | <p>Révision de la littérature</p>                   | N/A   | N/A | N/A | <p>Ces résultats soulignent un rôle important des voies Wnt et associées à Wnt dans l'étiologie génétique de cette maladie hétérozygote et jettent un nouvel éclairage sur la découverte de nouveaux mécanismes moléculaires associés à l'agénésie dentaire.</p>   |

|    |   |   |                            |     |     |     |   |
|----|---|---|----------------------------|-----|-----|-----|---|
|    | <p>agenesis<br/> <a href="https://pubmed.ncbi.nlm.nih.gov/29969831/">https://pubmed.ncbi.nlm.nih.gov/29969831/</a></p>  | <p>syndromiques, qui sont soit conservés dans des bases de données accessibles au public, soit récemment découverts par une analyse de séquençage de l'exome entier (WES).</p>  |                            |     |     |     | <p>Les auteurs illustrent également les effets pathogènes de Wnt et d'autres voies de signalisation associées sur l'AT et les anomalies dentaires connexes. De plus, les mécanismes moléculaires et cellulaires potentiels associés à l'altération de Wnt et d'autres voies dans l'AT non syndromique sont brièvement discutés.</p>   |
| 25 | <p><b>Williams et al. 2018, Etats Unis</b><br/>                 The Changing Landscape in the Genetic Etiology of Human Tooth Agenesis<br/> <a href="https://pubmed.ncbi.nlm.nih.gov/29772684/">https://pubmed.ncbi.nlm.nih.gov/29772684/</a></p> | <p>Dans cette revue, les auteurs présentent les connaissances actuelles sur les mécanismes génétiques qui sous-tendent les agénésies dentaires syndromiques et isolées chez l'homme, et ils soulignent l'intérêt d'intégrer des approches de séquençage de nouvelle génération pour identifier les gènes responsables et/ou modificateurs qui contribuent à l'étiologie de ces anomalies.</p> | Révision de la littérature | N/A | N/A | N/A | <p>L'agénésie dentaire isolée (AT) est une affection hétérogène dont l'expressivité est variable. Bien que des variations dans de nombreux gènes aient été attribuées à l'AT, l'étiologie de l'AT chez de nombreux individus n'est toujours pas résolue et peut refléter des mutations dans des gènes encore inconnus dans le développement de la dent, ou la présence de variations multilocales. En outre, les facteurs environnementaux et épigénétiques peuvent également être considérés comme des contributeurs probables aux phénotypes de l'AT et devraient être explorés dans les études futures.</p> <p>Les études de séquençage de nouvelle génération portant sur des individus et des familles bien caractérisés offrent la possibilité unique d'identifier tous les variants prédisposant à l'AT dans l'ensemble du génome, tout en révélant d'importantes interactions génétiques et de réseau qui peuvent être essentielles au développement des dents. D'autres études génétiques et fonctionnelles axées sur les gènes et les voies nouvellement identifiés ont le potentiel d'élucider le paysage génétique de l'AT isolée et de fournir des indications sur les stratégies de prévention et de traitement. Les thérapies ciblées pour les gènes et/ou les voies pertinentes pour l'AT pourraient représenter les futures thérapies de remplacement des dents.</p> |

## 8.2 Orthopédie dento-faciale : Bilan et prise en charge

| Description clinique des oligodonties, Revues de la littérature |  |   |  |   |   |  |  |
|---|--|---|--|---|---|--|--|
|   | Auteur, Année, Référence, Pays   | Objectif  | Stratégie de recherche bibliographique renseignée (oui/non)* | Recueil de l'avis des professionnels (non, oui, lesquels) | Recueil de l'avis des patients (non, oui) | Populations et techniques (ou produits) étudiées         | Résultats (avec grade des recommandations si disponible)   |
| 1   | <b>AL-Ani et al. 2017, Nouvelle Zelande</b><br>Hypodontia: An Update on Its Etiology, Classification, and Clinical Management<br><a href="https://pubmed.ncbi.nlm.nih.gov/28401166/">https://pubmed.ncbi.nlm.nih.gov/28401166/</a>                     | Décrire les données connues concernant l'étiologie, la classification et la prise en charge clinique de l'hypodontie.               | Non, revue narrative   | Oui, articles de la littérature médicale                  | Non                                       | Patients atteints d'hypodontie, oligodontie ou anodontie | L'hypodontie, en particulier l'oligodontie serait associée dans la littérature à la microdontie, au retard de développement dentaire, au retard de résorption des dents temporaires sans dents successionales, à la présence de racines dentaires plus courtes, au taurodontisme, aux anomalies de formes coronaires, à l'ectopie ou la transposition des dents permanentes, à l'infracclusion des molaires temporaires, aux diastèmes et rotations, à la linguoversion et l'égression des incisives, et donc à la supraclusion. Sur le plan squelettique, l'hypodontie serait associée à la diminution de l'angle du plan mandibulaire, de la hauteur faciale antérieure, de la longueur des maxillaires, à une tendance à la classe III squelettique et à la rétrocheilie. Ces observations seraient surtout liées aux compensations alvéolaires consécutives aux agénésies, plus qu'à une anomalie de développement craniofacial. |
| 2   | <b>Rodrigues et al. 2020, Brésil</b><br>Is dental agenesis associated with craniofacial morphology pattern? A systematic review and meta-analysis<br><a href="https://pubmed.ncbi.nlm.nih.gov/31783403/">https://pubmed.ncbi.nlm.nih.gov/31783403/</a> | Déterminer s'il existe une preuve scientifique de l'association entre les agénésies dentaires et la morphologie craniofaciale.      | Oui, PRISMA et méta-analyse                                  | Oui, littérature médicale                                 | Non                                       | Patients présentant des agénésies                        | Les patients présentant des agénésies révèlent une diminution de l'angle plan mandibulaire, de la taille du maxillaire et des différences craniofaciales qui augmentent avec le nombre d'agénésies. La méta-analyse souligne, avec un niveau de preuve faible à modéré, une diminution de l'angle SNA ( $P < 0.0001$ ) et une diminution de l'angle ANB ( $P = 0,1$ ).   |
| 3   | <b>Gill et al. 2015, Royaume Uni</b><br>The multidisciplinary management of hypodontia: a team approach<br><a href="https://pubmed.ncbi.nlm.nih.gov/25686431/">https://pubmed.ncbi.nlm.nih.gov/25686431/</a>   | Mettre en lumière les principes de la prise en charge pluridisciplinaire de l'hypodontie, en particulier sur la plan orthodontique. | Non, revue narrative, recommandations de bonnes pratiques    | OUI   | NON                                       | Patients atteints d'hypodontie, oligodontie ou anodontie | Cette revue narrative décrit aussi une association de l'hypodontie avec l'observation d'une microdontie, des éruptions ectopiques, des infraclusions de molaires temporaires, une diminution du développement alvéolaire, un retard d'éruption, une tendance à la malocclusion de Classe III et à la réduction de la hauteur faciale antérieure.   |

| Anomalies squelettiques, Études cliniques |  |  |   |   |  |  |  |
|---|--|--|---|---|--|--|--|
|   | Auteur, année, référence, pays   | Objectif   | Méthodologie niveau de preuve           | Population  | Intervention   | Critères de jugement   | Résultats et signification   |
| 4   | <b>Ogaard et al. 1995, Norvège</b><br>Orthodontic appliances and enamel demineralization. Part 2. Prevention and treatment of lesions<br><a href="https://pubmed.ncbi.nlm.nih.gov/3165239/">https://pubmed.ncbi.nlm.nih.gov/3165239/</a>                           | Comparer la structure craniofacial et la ligne du profil cutanée des patients atteints d'hypodontie, ou d'oligodontie modérée ou sévère avec des patients sans agénésie. | Grade C niveau 3<br>Etude cas/ témoin   | Groupe contrôle : n = 50<br><br>Groupe hypodontie : n=43<br><br>Groupe oligodontie modérée (6-9) : n=15<br><br>Groupe oligodontie sévère (>10) : n=29 | Téléradiographies de profil  | Analyse céphalométrique des tissus durs et mous  | .L'analyse statistique a montré une différence statistiquement significative entre les groupes oligodontie et le groupe contrôle :<br>- Incisives maxillaires et mandibulaires plus en linguoversion chez les patients (encore plus pour l'oligodontie sévère)<br>- Les valeurs de SNA, ANB plus faibles chez les patients oligodontie sévère.<br>- Réduction de l'orientation du plan mandibulaire et de la hauteur faciale antérieure, d'autant plus que le nombre de dents manquantes augmente<br>- Une biretrocheilie observée chez patients en fonction de la sévérité de l'oligodontie |
| 5   | <b>Taju W et al. 2018, Royaume Uni</b><br>Association between severity of hypodontia and cephalometric skeletal patterns: a retrospective study<br><a href="https://pubmed.ncbi.nlm.nih.gov/29016739/">https://pubmed.ncbi.nlm.nih.gov/29016739/</a>               | Décrire si l'hypodontie est associée à une typologie squelettique spécifique   | Grade C niveau 4 ,<br>Etude descriptive | N= 182  | Téléradiographies de profil  | Analyse céphalométrique des tissus durs et mous  | Plus l'oligodontie est sévère plus le maxillaire est rétrusif, plus l'angle ANB est diminué, plus l'angulation du plan mandibulaire et la hauteur faciale antérieure inférieure sont diminuées, chez les patients d'origine caucasienne.   |
| 6   | <b>Mayama et al. 2019, Japon</b><br>Cephalometric Measurements Of Non-Syndromic Oligodontia In Early Dental Age In A Japanese Population Clin Cosmet Investig<br><a href="https://pubmed.ncbi.nlm.nih.gov/31819657/">https://pubmed.ncbi.nlm.nih.gov/31819657/</a> | Analyser la typologie squelettique et dentaire de pré-adolescents ayant une oligodontie  | Grade C niveau 3<br>Etude cas/ témoin   | Population de pré-adolescents japonais (âge moyen = 9,5ans)<br><br>Groupe oligodontie : N=19<br><br>Groupe contrôle : N=19                            | Téléradiographies de profil  | Analyse céphalométrique  | Pas de différence significative n'a été observée concernant les mesures céphalométriques squelettiques à part la diminution de l'angle goniale, et une diminution de la hauteur alvéolaire et une position plus mésiale de la première molaire maxillaire, ce qui suggère une diminution du développement du maxillaire dès la pré-adolescence dans un échantillon issu de la population japonaise.  |
| 7   | <b>Bous RM et al. 2020, Etats Unis</b><br>Comparison of the Pharyngeal Airway Volume Between Patients With Ectodermal Dysplasia and Unaffected Controls: A Cone-Beam Computed Tomography   | Comparer le volume des voies aériennes supérieures sur le CBCT chez des patients atteints de dysplasie ectodermique  | Grade C niveau 3<br>Etude cas/ témoin   | Groupe ED : n=9<br><br>Groupe contrôle : n+61   | CBCT grand champ<br><br>Reconstitution d'une téléradiographie de profil. | Mesure du volume pharyngé, nasopharyngé, oropharyngé, hypo-pharyngé<br><br>Analyse céphalométrique | Les patients atteints d'ED présentaient une valeur significativement moindre du SNA, de l'ANB, de l'angle de l'incisive mandibulaire et de la hauteur alvéolaire mandibulaire.<br><br>Pas de différence significative n'a été observée entre les deux groupes concernant le volumen des voies aériennes supérieures  |

|    |  |   |   |   |   |   |   |
|----|--|---|---|---|---|---|---|
|    | Study<br><a href="https://pubmed.ncbi.nlm.nih.gov/32417317/">https://pubmed.ncbi.nlm.nih.gov/32417317/</a>   | (ED) avec des patients sains.   |   |   |   |   |   |
| 8  | <b>Johal et al. 2020, Royaume Uni</b><br>The influence of mild versus severe hypodontia on facial soft tissues? A three-dimensional optical laser scanning-based cohort study<br><a href="https://pubmed.ncbi.nlm.nih.gov/33118457/">https://pubmed.ncbi.nlm.nih.gov/33118457/</a> | Déterminer s'il existe une différence de morphologie des tissus mous entre les patients atteints d'hypodontie ou d'oligodontie.             | Grade C niveau 3<br>Etude transversale prospective. | N= 92 patients<br><br>Groupe hypodontie, n=46<br><br>Groupe oligodontie, n=46   | Examen clinique<br><br>Scan facial 3D   | Mesures de distances sur le scan facial<br>Analyse de surface   | Réduction de la base du nez, de la hauteur faciale inférieure, de la distance transgoniale et ouverture de l'angle nasolabial, chez les patients présentant une oligodontie par rapport aux patients présentant une hypodontie.   |
| 9  | <b>Herrera-Atoche et al. 2020, Mexique</b><br>Growth differences in patients with dental agenesis, how its location impacts facial morphology<br><a href="https://pubmed.ncbi.nlm.nih.gov/32952892/">https://pubmed.ncbi.nlm.nih.gov/32952892/</a>                                 | Déterminer s'il existe des différences dans la croissance faciale des patients présentant des anomalies dentaires                           | Grade C niveau 3<br>Etude cas/ témoin retrospective | Groupe agénésies : n=75<br><br>Appariés avec deux patients contrôles : N=150  | Téléradiographies de profil   | Analyse céphalométrique   | Les patients présentant des agénésies dentaires montrent des différences dans la croissance sagittale des maxillaires supérieurs, et dans la position de l'incisive mandibulaire.   |
| 10 | <b>Chung et al. 2000, Royaume Uni</b><br>An analysis of the skeletal relationships in a group of young people with hypodontia<br><a href="https://pubmed.ncbi.nlm.nih.gov/11099569/">https://pubmed.ncbi.nlm.nih.gov/11099569/</a>   | Décrire les caractéristiques craniofaciales et dento-faciales d'un groupe de patients présentant une hypodontie                             | Grade C niveau 4<br>Etude transversale descriptive  | N=59 patients, en moyenne 7 agénésies.  | Téléradiographies de profil   | Analyse céphalométrique   | L'ANB décroît quand le nombre d'agénésies augmente. Ainsi, les patients présentant une oligodontie montrent une tendance à la classe III squelettique et une réduction de l'angle des plans maxillo-mandibulaire.   |
| 11 | <b>Rodrigues et al. 2020, Brésil</b><br>Association between craniofacial morphological patterns and tooth agenesis-related genes<br><a href="https://pubmed.ncbi.nlm.nih.gov/32249341/">https://pubmed.ncbi.nlm.nih.gov/32249341/</a>  | Décrire s'il existe une association entre certains polymorphismes de gènes liés aux agénésies dentaires avec des typologies craniofaciales. | Grade C niveau 4<br>Etude transversale descriptive  | N= 594 patient de la population orthodontique.  | Téléradiographie de profil<br><br>Prélèvement de cellules épithéliales de la muqueuse buccale.<br><br>PCR | Analyse céphalométrique<br><br>Séquençage génétique de polymorphismes de MSX1, PAX9, TGF- $\alpha$ , FGF3, FGF10, FGF13 | La seule association statistiquement significative retrouvée concerne la distribution du polymorphisme rs1893047 du FGF3 et le risque de développer une classe III squelettique (OR=2.21, CI=95%, p=0017)   |
| 12 | <b>Oeschger et al. 2020, Suisse</b><br>Number of teeth is associated with facial size in humans<br>Nature research<br><a href="https://pubmed.ncbi.nlm.nih.gov/32019986/">https://pubmed.ncbi.nlm.nih.gov/32019986/</a>  | Décrire s'il existe une variation du complexe craniofacial chez les patients présentant des agénésies.                                      | Grade C niveau 3<br>Etude cas/ témoin               | N=808 patients<br><br>404 patients avec des agénésies dentaires<br>404 patients sans agénésie appariés selon l'âge le | Téléradiographies de profil   | Analyse céphalométrique   | Le nombre d'agénésies affectent significativement la taille du maxillaire supérieur et du complexe cranio-facial global. Ces mesures diminuent avec l'augmentation du nombre d'agénésies. Le fait que la mandibule soit moins impactée serait expliqué par les différences des facteurs responsables de la croissance du maxillaire par rapport à la mandibule. |

|    |   |  |                                       |   |   |  |   |
|----|---|--|---------------------------------------|---|---|--|---|
|    |   |  |                                       | sexe et l'origine géographique  |   |  |   |
| 13 | <b>Cocos et al. 2017, Grèce</b><br>Craniofacial shape differs in patients with tooth agenesis: geometric morphometric analysis<br><a href="https://pubmed.ncbi.nlm.nih.gov/27464525/">https://pubmed.ncbi.nlm.nih.gov/27464525/</a>   | Evaluer la forme du complexe craniofacial des patients avec des agénésies dentaires comparés à un groupe contrôle apparié. | Grade C niveau 3<br>Etude cas/ témoin | N=456 patients<br><br>100 avec au moins un agénésie<br>52 avec agénésies des troisièmes molaires<br><br>304 sans agénésie | Téléradiographies de profil   | Analyse céphalométrique                        | Les patients avec des agénésies présentaient une tendance à la classe III squelettique et au schéma hypodivergent ; comparés aux patients appariés du groupe contrôle sans agénésie. Une différence dans la morphologie de toutes les structures craniofaciales exceptées la base du crâne a été observée entre ces deux groupes.                                       |
| 14 | <b>Miševska et al. 2016, Macédoine</b><br>Craniofacial morphology in individuals with increasing severity of hypodontia<br>South Eur J Orthod Dentofac Res<br><a href="https://www.researchgate.net/publication/320209821_Craniofacial_morphology_in_individuals_with_increasing_severity_of_hypodontia">https://www.researchgate.net/publication/320209821_Craniofacial_morphology_in_individuals_with_increasing_severity_of_hypodontia</a> | Décrire la morphologie craniofaciale des patients présentant une hypodontie sévère.  | Grade C niveau 3<br>Etude cas/ témoin | N=60 patients avec des agénésies dentaires,<br>N= 40 sans agénésie  | Examen clinique<br><br>Radiographie panoramique<br><br>Téléradiographie de profil | Examen clinique<br><br>Analyse céphalométrique | Des différences significatives ont été observées entre les deux groupes avec une rétrognathie maxillaire et mandibulaire, une réduction de la longueur du maxillaire. L'angle ANB diminue quand le nombre d'agénésies augmentent, avec une tendance à la classe III squelettique et à la réduction de la hauteur faciale antérieure chez les patients les plus sévères. |

| Anomalies alvéolaires, Études cliniques |   |  |   |   |  |   |  |
|---|---|--|---|---|--|---|--|
|   | Auteur, année, référence, pays  | Objectif   | Méthodologie niveau de preuve                             | Population  | Intervention   | Critères de jugement                                  | Résultats et signification   |
| 15                                      | <b>Haïder et al. 2016, Pakistan</b><br>Association between hypodontia and angles malocclusion JPMA Journal of Pakistan Medical Association, <a href="https://ecommons.aku.edu/pakistan_fhs_mc_surg_sur_g/120/">https://ecommons.aku.edu/pakistan_fhs_mc_surg_sur_g/120/</a>   | Savoir s'il existe une association entre l'hypodontie et les classes occlusales d'Angle  | Grade C, niveau 4<br><br>Etude transversale retrospective | n= 34 patients présentant une hypodontie, parmi 790 patients de plus de 9 ans, de la population orthodontique du service. | Examen clinique<br><br>Radiographie panoramique<br><br>Modèles d'étude   | Nombres d'agénésies<br><br>Classe d'Angle             | Observation d'une fréquence significativement plus importante d'agénésies, en particulier à l'arcade maxillaire, chez les malocclusions de classe III d'Angle  |
| 16                                      | <b>De Stefani et al. 2020, Italie</b><br>Association between teeth agenesis and Angle's classes in an Italian population <a href="https://pubmed.ncbi.nlm.nih.gov/32698561/">https://pubmed.ncbi.nlm.nih.gov/32698561/</a>  | Observer la prévalence des agénésies dans la population orthodontique en fonction des classes occlusales d'Angle.                                      | Grade C, niveau 4<br><br>Etude transversale               | N=900 patients  | Examen clinique<br><br>Photographies intra et extra orales<br><br>Radiographie panoramique<br><br>Téléradiographie de profil | Présence et Nombres d'agénésies<br><br>Classe d'Angle | Cette étude montre que la plus grande prévalence d'agénésies est observée chez les patients présentant une classe II/2 d'Angle, puis chez les patients en classe III.  |
| 17                                      | <b>Bergendal et al. 1996, Suède</b><br>A multidisciplinary approach to oral rehabilitation with osseointegrated implants in children and adolescents with multiple aplasia <a href="https://pubmed.ncbi.nlm.nih.gov/8670924/">https://pubmed.ncbi.nlm.nih.gov/8670924/</a>  | Décrire l'expérience d'un équipe pluridisciplinaire dans la prise en charge implantaire des adolescents et enfants présentant des agénésies multiples. | Avis d'expert,<br><br>Faible niveau de preuve             | Patients enfants ou adolescents présentant des agénésies  | Examen clinique, radiologique  |   | La diminution de la hauteur des procès alvéolaires est liée à l'absence de croissance verticale en l'absence de la dent. La voûte du palais de ces patients serait souvent plus plate, et une supraclusion souvent observée. On observe aussi plus souvent des diastèmes et une position plus verticale des incisives, une ankylose des molaires temporaires.. |
| 18                                      | <b>Miševska et al. 2016, Macédoine</b><br>Craniofacial morphology in individuals with increasing severity of hypodontia South Eur J Orthod Dentofac Res <a href="https://www.researchgate.net/publication/320209821_Craniofacial_morphology_in_individuals_with_increasing_severity_of_hypodontia">https://www.researchgate.net/publication/320209821_Craniofacial_morphology_in_individuals_with_increasing_severity_of_hypodontia</a> | Décrire la morphologie craniofaciale des patients présentant une hypodontie sévère.  | Grade C niveau 3<br><br>Etude cas/ témoin                 | N=60 patients avec des agénésies dentaires, N= 40 sans agénésie   | Examen clinique<br><br>Radiographie panoramique<br><br>Téléradiographie de profil  | Examen clinique<br><br>Analyse céphalométrique        | Une retroversion des incisives maxillaires et mandibulaires a été observée avec une augmentation de l'angle inter-incisif. Birétrocheilie.   |

| Anomalies dentaires, Études cliniques |   |  |   |   |  |   |  |
|---------------------------------------|---|--|---|---|--|---|--|
|                                       | Auteur, année, référence, pays  | Objectif   | Méthodologie niveau de preuve                       | Population  | Intervention   | Critères de jugement  | Résultats et signification   |
| 19                                    | <b>de Andrade Vieira et al. 2020, Brésil</b><br>Maxillary incisor root morphology in patients with nonsyndromic tooth agenesis: A controlled cross-sectional pilot study<br><a href="https://pubmed.ncbi.nlm.nih.gov/32005473/">https://pubmed.ncbi.nlm.nih.gov/32005473/</a> | Étudier l'association entre la morphologie radiculaire des incisives maxillaires et la présence d'agénésies dentaires.   | Grade C, niveau 3<br>Étude cas-témoins              | Patients présentant des agénésies : n=67<br><br>Groupe contrôle n=268   | Radiographies panoramique et rétro-alvéolaire  | Agénésies selon anamnèse et examen panoramique<br>Classification morphologique des racines dentaires selon Levander et Malmgren.                        | Les patients présentant des agénésies présentaient plus d'anomalies morphologiques radiculaires que le groupe contrôle, en particulier des morphologies radiculaires plus susceptibles à la résorption. Selon les auteurs, ce critère devrait être pris en considération pendant la planification du plan de traitement.   |
| 20                                    | <b>Kurol and Thilander 1984, Suède</b><br>Infraocclusion of primary molars and the effect on occlusal development, a longitudinal study<br><a href="https://pubmed.ncbi.nlm.nih.gov/6595120/">https://pubmed.ncbi.nlm.nih.gov/6595120/</a>                                    | Description du développement occlusal, de l'os alvéolaire marginal, de la résorption radiculaire et de l'exfoliation des molaires décidentales en présence d'agénésie de la dent successionele | Grade C niveau 4<br>Étude longitudinale             | n=12<br>7 garçons et 5 filles<br><br>20 dents décidentales en infraclusion et agénésie de la dent successionele | Examen clinique<br><br>Radiographies rétro-alvéolaires et modèles d'étude réalisés tous les 6 mois<br><br>Radiographie panoramique tous les ans<br><br>Suivi pendant 2 à 5 ans | Ankylose (percussion)<br><br>sévérité de l'infraclusion, hauteur de l'os alvéolaire marginale, résorption radiculaire                                   | Lorsque les dents temporaires s'ankylosent, l'infraclusion s'aggrave au cours du temps en particulier pendant la croissance. La perte de hauteur d'os alvéolaire dans les cas d'infraclusion sévère, souvent liée à des ankyloses précoces, indiquent l'avulsion. Sinon la dent peut servir de mainteneur d'espace, mais la version des dents adjacentes doit être prévenue par une restauration de la hauteur coronaire.                        |
| 21                                    | <b>Dhamo B et al. 2018, Pays Bas</b><br>Disturbances of dental development distinguish patients with oligodontia-ectodermal dysplasia from isolated oligodontia<br><a href="https://pubmed.ncbi.nlm.nih.gov/29271123/">https://pubmed.ncbi.nlm.nih.gov/29271123/</a>          | Comparer les différences phénotypiques dans le développement dentaire entre les patients atteints d'oligodontie isolée versus dysplasie ectodermique.  | Grade C niveau 3<br>Étude de cohorte                | Groupe oligodontie isolée : N=129<br><br>Groupe dysplasie ectodermique : N= 22                                  | Examen clinique<br><br>Radiographie panoramique<br><br>Test génétique  | Fréquence et type d'agénésie<br><br>Age dentaire,<br><br>Développement des dents présentes,<br><br>Anomalies de forme et de taille des dents présentes. | Les patients atteints d'ED comparés aux patients ayant une oligodontie isolée présentent :<br>Une fréquence plus élevée d'agénésie des incisives centrales et des secondes molaires, et des incisives latérales mandibulaires.<br>Un retard de développement dentaire de la denture permanente surtout de l'incisive centrale et latérale droite, et de la seconde prémolaire droite et gauche.<br>Des anomalies de forme 7 fois plus évidentes. |
| 22                                    | <b>Ruiz-Mealin et al. 2012, Royaume Uni</b><br>Radiographic study of delayed tooth development in   | Comparer le développement des dents permanentes radiographiquement   | Grade C niveau 3<br>Etude cas/ témoin retrospective | Groupe contrôle n=31,<br>Groupe hypodontie légère, n=43   | Examen clinique, Radiographie panoramique  | Stade de dentition des secteurs maxillaires et  | Un retard d'environ 1,20 (+/- 1,74) ans d'âge dentaire a été observé entre le groupe contrôle et les patients présentant des agénésies. Le retard de développement dentaire est d'autant plus important que le patient est âgé et que l'hypodontie est sévère.   |



|    |  |  |   |   |  |  |  |
|----|--|--|---|---|--|--|--|
|    | patients with dental agenesis<br><a href="https://pubmed.ncbi.nlm.nih.gov/22381491/">https://pubmed.ncbi.nlm.nih.gov/22381491/</a>   | nt entre les enfants présentant des agénésies et ceux qui n'en ont pas.        |   | Groupe hypodontie modérée, n = 31<br>Groupe Hypodontie sévère, n=35 |  | mandibulaires gauches.<br>Age dentaire   |  |
| 23 | <b>Souza-Silva BN et al. 2018, Brésil</b><br>Non-syndromic tooth agenesis patterns and their association with other dental anomalies: A retrospective study<br><a href="https://pubmed.ncbi.nlm.nih.gov/30172942/">https://pubmed.ncbi.nlm.nih.gov/30172942/</a> | Étudier la prévalence et les facteurs associés aux agénésies non syndromiques. | Grade C niveau 4<br>Etude descriptive longitudinale | N=3400 patients de la population orthodontique                      | Examen clinique<br><br>Panoramique dentaire<br><br>Radiographie rétro-alvéolaire | Présence d'agénésies dentaires<br><br>Déplacement palatin des canines maxillaires<br><br>Distoangulation de la seconde prémolaire mandibulaire<br><br>Présence d'un transposition dentaire<br><br>Mésioangulation de la seconde molaire mandibulaire<br><br>Dent surnuméraire. | 3% de cet échantillon présentaient des agénésies dentaires.<br><br>Il existait une association forte entre la présence d'agénésie et les anomalies du développement dentaire excepté la présence de dent surnuméraire. |

| Prise en charge à l'âge pédiatrique, Études cliniques |   |   |   |                             |  |  |   |
|---|---|---|---|-----------------------------|--|--|---|
|   | Auteur, année, référence, pays  | Objectif  | Méthodologie niveau de preuve                                       | Population                  | Intervention   | Critères de jugement   | Résultats et signification  |
| 24  | <b>Nomura et al. 1993, Japon</b><br>Longitudinal study of jaw growth and prosthetic management in a patient with ectodermal dysplasia and anodontia<br><a href="https://pubmed.ncbi.nlm.nih.gov/8329334/">https://pubmed.ncbi.nlm.nih.gov/8329334/</a>                                      | Décrire la croissance squelettique et alvéolaire et la prise en charge prothétique d'une patiente présentant une anodontie    | Grade C niveau 4<br>Rapport de cas , suivi longitudinal sur 12 ans. | N= 1<br>Suivi de 6 à 18 ans | Examen clinique<br><br>Réhabilitation prothétique complète<br><br>Téléradiographie de profil<br><br>Moulages d'étude | Analyse céphalométrique<br><br>Mesure du volume des crêtes alvéolaires sur les modèles | Seule une légère diminution de la croissance du maxillaire semblait observée et le maintien de la hauteur des procès alvéolaires, malgré une légère réduction de l'arc antérieur.   |
| 25  | <b>Celli et al. 2018, Italie</b><br>Interceptive treatment in ectodermal dysplasia using an innovative orthodontic/prosthetic modular appliance. A case report with 10- year follow-up<br><a href="https://pubmed.ncbi.nlm.nih.gov/30567449/">https://pubmed.ncbi.nlm.nih.gov/30567449/</a> | Décrire la prise en charge d'un patient présentant une EDH et une oligodontie sévère  | Grade C niveau 4<br>Rapport de cas ,                                | N=1, 6 ans                  | Examen clinique<br><br>Téléradiographie de profil<br><br>Réhabilitation ortho-prothétique                            | Analyse céphalométrique  | Patient présentant une EDH , une classe I tendance pseudo classe III squelettique hypodivergente, Classe I d'Angle et agénésies de toutes les incisives et des secondes prémolaires.<br><br>A 6 ans : réhabilitation prothétique et esthétique à l'aide d'une plaque de Hawley à vérin médian maxillaire et mandibulaire incorporant des dents protétiques.<br>Puis réalisation d'un appareil fixe original permettant à la fois l'interception de la dimension transversale, la réhabilitation esthétique et fonctionnelle et l'hygiène. |
| 26  | <b>Levy-Bercowski et al. 2018, Etats Unis</b><br>Immediate Vacuum Formed Overdenture for a Pediatric Patient with Ectodermal Dysplasia<br><a href="https://pubmed.ncbi.nlm.nih.gov/30869591/">https://pubmed.ncbi.nlm.nih.gov/30869591/</a>   | Présenter une méthode simple de réhabilitation temporaire de l'esthétique du sourire d'un petit patient de 8 ans atteint d'ED | Grade C niveau 4<br>Rapport de cas ,                                | N= 1 ,8 ans EDH             | Examen clinique<br><br>Radiographie panoramique<br><br>Réhabilitation protétique                                     | Esthétique du sourire  | Réalisation d'une overdenture à l'aide de dents prothétiques et d'une gouttière en plastique thermoformée, rétablissant la forme des incisives maxillaires et remplaçant les dents manquantes. Permet d'entretenir l'estime de soi du patient et est renouvelé le temps de l'éruption des dents définitives.  |

|    |   |  |  |   |   |  |  |
|----|---|--|--|---|---|--|--|
| 27 | <p><b>Enacar et al. 2003, Turquie</b><br/>Facemask therapy with rigid anchorage in a patient with maxillary hypoplasia and severe oligodontia<br/><a href="https://pubmed.ncbi.nlm.nih.gov/12750679/">https://pubmed.ncbi.nlm.nih.gov/12750679/</a></p>   | <p>Décrire le traitement d'une classe III squelettique chez une patiente de 10 ans présentant une hypomaxillie et une oligodontie sévères.</p> | <p>Grade C , Niveau 4<br/>Rapport de cas</p> | <p>N=1, 10 ans<br/><br/>Oligodontie avec 22 agénésies</p> | <p>Examen clinique, radiologique, céphalométrique.<br/><br/>Superpositions céphalométriques</p>       | <p>Résultats occlusaux, squelettiques et faciaux.</p>  | <p>Agénésies de 11, 21 et 26, et persistance de 53 et 63. Un double arc sur mesure a été réalisé pour solidariser des bagues de 11, 21 et 26 et un mini-implant de 2,5mm de diamètre et de 18mm de long placé en palatin distal de 53. Un masque facial à 800g de traction, a été porté 6 mois. Les superpositions montrent une avancée de tout le complexe naso maxillaire et la correction de l'occlusion inversée antérieure, pour un appareillage prothétique dans de meilleure condition occlusale.</p> |
| 28 | <p><b>Ierardo et al. 2019, Italie</b><br/>Using of modified rapid palate expander with miniscrews in a patient affected by ectodermic dysplasia<br/><a href="https://pubmed.ncbi.nlm.nih.gov/31173044/">https://pubmed.ncbi.nlm.nih.gov/31173044/</a></p> | <p>Décrire le traitement d'une classe III squelettique chez une patiente de 8ans présentant une dysplsie extodermique hypohydrotic.</p>        | <p>Grade C , Niveau 4<br/>Rapport de cas</p> | <p>N=1 , 8 ans</p>  | <p>Examen clinique, radiologique ( radiographie panoramique et CBCT).<br/>Analyse céphalométrique</p> | <p>Dimension transversale maxillaire<br/><br/>Réhabilitation esthétique et fonctionnelle</p> | <p>Le patient de 8 ans présente une classe III squelettique hypodivergente associée à une hypomaxillie. La correction de la dimension transversale a été réalisée avec succès par un disjoncteur à appui mixte, sur les molaires maxillaires et deux minivis palatines antérieures posées à l'aide d'un guide chirurgical. Appareil maintenu 6 mois, puis contention à l'aide de prothèses amovibles avec des overdentures antérieures.</p>  |

| Prise en charge oligodontie en denture adolescente, Études cliniques |   |   |  |   |   |   |   |
|--|---|---|--|---|---|---|---|
|  | Auteur, année, référence, pays  | Objectif  | Méthodologie niveau de preuve            | Population  | Intervention  | Critères de jugement  | Résultats et signification  |
| 29   | Ciarlantini et al. 2012, Italie<br>Mini-Implants as Bone Maintainers<br><a href="https://pubmed.ncbi.nlm.nih.gov/31652130/">https://pubmed.ncbi.nlm.nih.gov/31652130/</a>   | Présentation d'une solution alternative pour le remplacement temporaire d'une dent absente par l'utilisation d'une mini vis | Grade C niveau 4<br><br>Rapport de cas   | N=2<br>11 et 13 ans   | Examen clinique et radiologique   | Survie de la vis<br><br>Évolution clinique  | D'après les auteurs l'utilisation d'ancrage osseux temporaire pour la réhabilitation prothétique provisoire des espaces d'édentement pendant la croissance, permettrait de maintenir l'os, sans empêcher la croissance alvéolaire verticale. Un cas de mini-vis postérieure mandibulaire permet à la fois le maintien de l'os alvéolaire et de la position de la première molaire, mais à deux ans, une désocclusion montre que le développement vertical ne sait pas totalement produit. |
| 30   | Hvaring et al. 2020, Norvège<br>The long-term fate of persisting deciduous molars and canines in 42 patients with severe hypodontia: a 12-year follow-up<br><a href="https://academic.oup.com/ejo/article/42/6/581/5637112?login=true">https://academic.oup.com/ejo/article/42/6/581/5637112?login=true</a> | Décrire le devenir des canines et molaires temporaires chez les patients atteints d'oligodontie.                            | Grade C niveau 4<br>Étude longitudinale  | N= 50,<br><br>183 dents temporaires, dont 112 en bonne condition. | Radiographie panoramique<br><br>Suivi sur 12 ans  | Présence de la dent temporaire<br><br>Etat de la dent temporaire selon infraclusion, résorption radiculaire ou restaurations. | Les dents persistant le plus longtemps sont les canines temporaires mandibulaires et les secondes molaires.<br>A 12 ans, seules 86 dents persistent dont 65 en bonne condition. Le développement d'une infraclusion semble être le critère de plus mauvais pronostic.   |
| 31   | Wimalaratna et al. 2020, Sri Lanka<br>Comprehensive Management of Ectodermal Dysplasia with Interceptive Orthodontics in a Young Boy Who Was Bullied at School<br><a href="https://pubmed.ncbi.nlm.nih.gov/33489382/">https://pubmed.ncbi.nlm.nih.gov/33489382/</a>   | Décrire la prise en charge d'un jeune patient porteur d'une dysplasie ectodermique hypohydrotique.                          | Grade C niveau 4<br><br>Rapport de cas . | n=1, 11ans  | Examen clinique, radiologique, généa-logique<br><br>Traitement orthodontique, restaurateur et | Continuité d'arcade, occlusion et esthétique dentaire   | Le traitement orthodontique a permis la réalisation de restaurations antérieures esthétiques collées et la mise en place de la 25 retenue.  |

|    |  |  |  |   |  |   |  |
|----|--|--|--|---|--|---|--|
| 32 | <b>Kurol and Thilander 1984, Suède</b><br>Infraocclusion of primary molars and the effect on occlusal development, a longitudinal study<br><a href="https://pubmed.ncbi.nlm.nih.gov/6595120/">https://pubmed.ncbi.nlm.nih.gov/6595120/</a> | Description du développement occlusal, de l'os alvéolaire marginal, de la résorption radulaire et de l'exfoliation des molaires décidentales en infraocclusion en présence d'agénésie de la dent successionele | Grade C niveau 4<br>Étude longitudinale      | n=12<br>7 garçons et 5 filles<br><br>20 dents décidentales en infraocclusion et agénésie de la dent successionele | Examen clinique<br><br>Radiographies rétro-alvéolaires et modèles d'étude réalisés tous les 6 mois<br><br>Radiographie panoramique tous les ans<br><br>Suivi pendant 2 à 5 ans | Ankylose (percussion)<br><br>Sévérité de l'infraocclusion, hauteur de l'os alvéolaire marginale, résorption radulaire | Lorsque les dents temporaires s'ankyloisent, l'infraocclusion s'aggrave au cours du temps en particulier pendant chez les jeunes enfants. La perte de hauteur d'os alvéolaire dans les cas d'infraocclusion sévère, souvent liée à des ankyloses précoces, indiquent l'avulsion. Sinon la dent peut servir de mainteneur d'espace, mais la version des dents adjacentes doit être prévenue par une restauration de la hauteur coronaire.   |
| 33 | <b>Sbari 2008, Liban</b><br>Management Of Over-Retained Mandibular Deciduous Second Molars With And Without Permanent Successors.<br><a href="https://pubmed.ncbi.nlm.nih.gov/18834004/">https://pubmed.ncbi.nlm.nih.gov/18834004/</a>     | Décrire différentes situations cliniques de rétention des molaires temporaires mandibulaires.  | Grade C niveau 4<br>Rapport de plusieurs cas |   | Examen clinique, radiologique, modèles d'études, traitement orthodontique, traitement prothétique, traitement restaurateur, traitement implantaire.                            | Réhabilitation esthétique et fonctionnelle  | En cas d'agénésie de la prémolaire, le diagnostic est possible radiologiquement à partir de l'âge de 8 ans jusqu'à 14 ans dans certains cas.<br>En cas d'agénésie, la fermeture de l'espace par mésialisation de la molaire peut être obtenue par avulsion très précoce, réduction distale, hémisection puis avulsion de la molaire temporaire, Ou par fermeture orthodontique avec le risque d'une perte d'ancrage antérieur. En cas d'ankylose, l'avulsion de la dent doit être réalisée lorsque l'infraocclusion s'aggrave, d'autant plus si le patient est jeune et possède un potentiel de croissance important, pour éviter des défauts osseux sévères. La poursuite de la croissance alvéolaire des dents adjacentes aiderait au maintien d'un certain volume osseux. Les options d'autotransplantation, ou de distalisation de la première prémolaire sont évoquées. |

| Prise en charge oligodontie à l'âge adulte, Études cliniques |   |  |                                    |             |   |  |  |
|--|---|--|------------------------------------|-------------|---|--|--|
|  | Auteur, année, référence, pays  | Objectif   | Méthodologie niveau de preuve      | Population  | Intervention  | Critères de jugement                       | Résultats et signification   |
| 34   | <b>Punj et al. 2021, États-unis</b><br>Interdisciplinary management of nonsyndromic tooth agenesis in the digital age<br><a href="https://jada.ada.org/article/S0002-8177(20)30705-4/fulltext">https://jada.ada.org/article/S0002-8177(20)30705-4/fulltext</a>  | Décrire la prise en charge interdisciplinaire d'un patient présentant adulte une oligodontie.                              | Grade C, Niveau4<br>Rapport de cas | n=1, 21 ans | Examen clinique, radiologique<br>Traitement orthodontique, prothétique, implantaire | Réhabilitation esthétique et fonctionnelle | Une patiente de 21 ans a bénéficié d'un traitement orthodontique de plusieurs années dont elle se lasse. Les auteurs présentent la prise en charge pluridisciplinaire qu'ils ont mis en place. L'étape orthodontique a consisté à aménager les espaces adaptés au projet prothétique, par l'utilisation d'un set up virtuel. |
| 35   | <b>Maeda et al. 2013, Japon</b><br>Patient with oligodontia treated with a miniscrew for unilateral mesial movement of the maxillary molars and alignment of an impacted third molar<br><a href="https://pubmed.ncbi.nlm.nih.gov/23992816/">https://pubmed.ncbi.nlm.nih.gov/23992816/</a>   | Décrire l'utilisation de minivis pour la mésialiation unilatérale de molaires chez une patiente présentant une oligodontie | Grade C, Niveau4<br>Rapport de cas | N=1, 20 ans | Examen clinique, radiologique<br>Traitement orthodontique                           | Réhabilitation esthétique et fonctionnelle | La patiente présente plusieurs molaires temporaires sans dent successionnelle. La seconde molaire temporaire maxillaire droite présente une importante infraclusion et est avulsée. Les auteurs ont fermé l'espace à l'aide d'une mini-vis en distal de 13, pour éviter toute perte d'ancrage antérieur.                     |
| 36   | <b>Desai et al. 2012, Afrique du Sud</b><br>Oligodontia – treatment planning of a case<br><a href="https://repository.up.ac.za/bitstream/handle/2263/32023/Desai_Oligodontia%282012%29.pdf?sequence=1&amp;isAllowed=y">https://repository.up.ac.za/bitstream/handle/2263/32023/Desai_Oligodontia%282012%29.pdf?sequence=1&amp;isAllowed=y</a> | Décrire le traitement pluridisciplinaire d'une patiente présentant une oligodontie et une malocclusion de classe II/2      | Grade C, Niveau4<br>Rapport de cas | n=1, 19 ans | Examen clinique, radiologique<br>Traitement orthodontique, prothétique, implantaire | Réhabilitation esthétique et fonctionnelle | Un montage directeur diagnostique de pré-traitement pour guider le traitement orthodontique et les objectifs prothétiques. Traitement orthodontique de 15 mois.  |

## 8.3 Prise en charge thérapeutique : Études de cas et série de cas

|   | Titre  | Syndrome associé                          | Type d'investigation                | Agénésies dents permanentes (à l'exception des 8) | Signes bucco-dentaires associés  | Population (âge)                       | Résultats   |  |
|---|--|---|-------------------------------------|---|--|--|---|--|
| 1 | <b>Kawamoto et al. 2004, Japon</b><br>A case of oculo-facio-cardio-dental syndrome with integrated orthodontic-prosthetic treatment<br><a href="https://pubmed.ncbi.nlm.nih.gov/14697064/">https://pubmed.ncbi.nlm.nih.gov/14697064/</a> | Oculo-Facio-Cranio-Dental Syndrome (OFCD) | Etude de cas<br>Grade D<br>Niveau 4 | 7 dents   | Inversé d'occlusion quasi-total<br>Fort surplomb antérieur<br>Diastème inter-incisif<br>Forme anormale de 11 et 21<br>22 en forme de cheville<br>Palais profond<br>Arcade supérieure étroite | //                                     | Intervention ortho considérée<br>Objectifs : améliorer la différence squelettique bimaxillaire en accélérant la croissance maxillaire, corriger l'inversé d'occlusion, aligner les dents permanentes mal positionnées   |  |
|   |  |   |                                     |   |  | 13 ans et 1 mois --> 14 ans et 10 mois | Appareil ortho à arc lingual (horn-type maxillary protractor ??)  |  |
|   |  |   |                                     |   |  | 20 ans et 10 mois                      | Extraction de 22 et appareil multibagues pour aligner les dents   |  |
|   |  |   |                                     |   |  | 23 ans et 9 mois                       | Fin du ttt ODF, mise en place d'une rétention de Hawley   |  |
|   |  |   |                                     |   |  | 26 ans et 3 mois                       | Début du traitement prothétique (pas de détails)  |  |
| 2 | <b>Cooper et al. 2016, Etats Unis</b><br>A Digital Approach to Improved Overdentures for the Adolescent Oligodontia Patient<br><a href="https://pubmed.ncbi.nlm.nih.gov/27154432/">https://pubmed.ncbi.nlm.nih.gov/27154432/</a>         | Syndrome d'alcool fœtal                   | Etude de cas<br>Grade D<br>Niveau 4 | 18 dents  | Diminution de l'étage inférieur<br>Lèvre supérieure courte<br>Malocclusion de classe III<br>Racines courtes<br>Anomalies de forme<br>Diastèmes   | 15 ans                                 | Traitements envisagés<br>PF supra-dentaire --> nombre de dents insuffisant<br>Traitement implantaire --> contre-indiqué à cet âge<br>Traitement par overdenture --> consentement  |  |
|   |  |   |                                     |   |  |  | Overdentures max et mand avec attachements sur 55/65/75/85  |  |
|   |  |   |                                     |   |  |  | Soins conservateurs et parodontaux + EHO  |  |
| 3 | <b>Wojtyńska et al. 2015, Pologne</b><br>A multidisciplinary treatment of patients with craniofacial disorders. Own experience<br><a href="https://pubmed.ncbi.nlm.nih.gov/26982754/">https://pubmed.ncbi.nlm.nih.gov/26982754/</a>      | Dysplasie ectodermique                    | Série de cas<br>Niveau 4<br>Grade C | 22 dents  | 11 et 21 coniques<br>Os fin au niveau des zones édentées<br>Anomalies de minéralisation<br>Disproportion des arcades<br>Diastèmes  | Cas 1 – 23 ans                         | 1ère phase<br>Overdentures max et mand<br>Traitement implantaire envisagé --> abandonné car volume osseux insuffisant et disproportion significative des maxillaires  |  |
|   |  |   |                                     |   |  |  | 2ème phase<br>Ttt endo de toutes les dents maxillaires, pose de tiges composite renforcé en fibre de verre<br>Couronnes télescopiques cylindriques primaires pour les dents max<br>Echec des ttt endo de 26 et 53 --> non utilisées comme piliers prothétiques --> pas de couronnes sur ces dents<br>Overdenture max définitive |  |
|   |  |   |                                     |   |  |  | Cas 2 – 25 ans  | Dents mand extraites (en raison de résorptions radiculaires) |
|   |  |   |                                     |   |  |  |   |  |
|   |  |   |                                     |   |  |  |   |  |

|   |   |  |                                     |  |   |        |  |   |
|---|---|--|-------------------------------------|--|---|--------|--|---|
|   |   | Dysplasie ectodermique (syndrome d'Ellisana Creveld) |                                     | 23 dents   | 11 et 21 longue et fine<br>Béance latérale droite<br>Surplomb antérieur fort          |        | Pdt la poussée pubertaire              | Plaque de Schwartz pour favoriser la croissance verticale alvéolaire puis appareil bloc avec occlusion constructive   |
|   |   |  |                                     |  |   |        | Traitement prothétique                 | PAP max et mand --> mauvaise rétention<br>Implants au niveau de 33/43<br>Ttt endo de 36/46 avec tiges en CRF et couronnes télescopiques<br>PAC mand sur 36/46 et implants 33/43 |
| 4 | <b>Bhalla et al. 2013, Inde</b><br>A Preliminary Study to Analyze the Cranio-facial Growth of an Ectodermal Dysplasia Patient After Prosthetic Rehabilitation<br><a href="https://pubmed.ncbi.nlm.nih.gov/24431706/">https://pubmed.ncbi.nlm.nih.gov/24431706/</a>            | Dysplasie ectodermique                               | Etude de cas<br>Grade D<br>Niveau 4 | Anodontie  |   | 6 ans  | PAC max et mand                        |   |
|   |   |  |                                     |  |   | 8 ans  | Nouvelles PAC max et mand              |   |
| 5 | <b>Răducanu et al. 2010, Roumanie</b><br>A simple prosthetic restorative solution of a single peg-shaped upper central primary incisor in a case of ectodermal dysplasia<br><a href="https://pubmed.ncbi.nlm.nih.gov/20495758/">https://pubmed.ncbi.nlm.nih.gov/20495758/</a> | Dysplasie ectodermique hypohydrotique                | Etude de cas<br>Grade D<br>Niveau 4 | 27 dents (1 dent conique présente au maxillaire au niveau de 11) | Perte de DV<br>Développement anormal des crêtes alvéolaires<br>Dysphagie et dysphonie | 7 ans  | PAP max et PAC mand                    |   |
|   |   |  |                                     |  |   |        | Couronne sur la dent conique           |   |
| 6 | <b>Yadav et al. 2015, Inde</b><br>A simplified approach for prosthodontic management of syndromic oligodontia<br><a href="https://pubmed.ncbi.nlm.nih.gov/26858479/">https://pubmed.ncbi.nlm.nih.gov/26858479/</a>  | Dysplasie ectodermique anhydrothique                 | Etude de cas<br>Grade D<br>Niveau 4 | 22 dents   | Dents coniques<br>Diasèmes  | 17 ans | Extractions des Dt sauf 64/75/85       |   |
|   |   |  |                                     |  |   |        | Copings sur toutes les dents restantes |   |
|   |   |  |                                     |  |   |        | Overdentures max et mand               |   |
| 7 | <b>Azzi et al. 2017, Italie</b><br>ADULT syndrome: dental features of a very rare condition.<br><a href="https://pubmed.ncbi.nlm.nih.gov/28691455/">https://pubmed.ncbi.nlm.nih.gov/28691455/</a>   | Acro-Dermato-Ungual-Lacrimal-Tooth syndrome (ADULT)  | Etude de cas<br>Grade D<br>Niveau 4 | 22 dents   | Perte de DV   | 11 ans | Onlays composites sur 74/75/84/85      |   |
|   |   |  |                                     |  |   |        | Couronnes sur 51/12/61/22 et 71/72/82  |   |
| 8 | <b>Rahbeeni et al.</b>  |  | Etude de cas                        | 6 dents  |   | 22 ans |  | PAP max et mand en overdenture des molaires temp  |



|           |  |                                      |                                     |          |   |              |   |
|-----------|--|--------------------------------------|-------------------------------------|----------|---|--------------|---|
|           | <b>2005, Afrique du Sud</b><br>Aesthetic reconstruction with fiber-reinforced polymerceramic crowns: a case study<br><a href="https://pubmed.ncbi.nlm.nih.gov/16320528/">https://pubmed.ncbi.nlm.nih.gov/16320528/</a>                           |                                      | Grade D<br>Niveau 4                 |          | 12 et 22 coniques<br>Infracclusion des molaires temporaires                   |              | Options thérapeutiques refusées à cause du coût tissulaire<br>Extraction des molaires temp et des PM1max + PAP<br>Extraction des molaires temp + bridges<br>Extraction des molaires temp + implants/couronnes<br>Couronnes composites collées avec préparation minimale |
| <b>9</b>  | <b>Ferreira et al. 2013, Brésil</b><br>Aesthetic rehabilitation of oligodontia in primary dentition with adhesive partial denture<br><a href="https://pubmed.ncbi.nlm.nih.gov/24319602/">https://pubmed.ncbi.nlm.nih.gov/24319602/</a>           |                                      | Etude de cas<br>Grade D<br>Niveau 4 | 14 dents | /   | 4 ans        | Mise en place d'une prothèse partielle adhésive aux canines mandibulaires pour remplacer les Imand  |
| <b>10</b> | <b>Nirmala et al. 2013, Inde</b><br>Agenesis of multiple primary teeth and its Rehabilitation : A Case Report<br><a href="https://www.ncbi.nlm.nih.gov/pmc/articles/PMC4034630/">https://www.ncbi.nlm.nih.gov/pmc/articles/PMC4034630/</a>       |                                      | Etude de cas<br>Grade D<br>Niveau 4 | 17 dents | /   | 6 ans        | PAP max et mand   |
| <b>11</b> | <b>Parampreet et al 2011, Inde</b><br>Agenesis of permanent mandibular anterior teeth: a case report<br><a href="https://pubmed.ncbi.nlm.nih.gov/22041015/">https://pubmed.ncbi.nlm.nih.gov/22041015/</a>  |                                      | Etude de cas<br>Grade D<br>Niveau 4 | 7 dents  |   | 10 ans       | Extraction 81<br>Composite sur 82<br>Arc lingual pour remplacer 33-31   |
| <b>12</b> | <b>Thiemy et al. 2006, Brésil</b><br>Alternative oral rehabilitation of children with hypodontia and conical tooth shape: a clinical report<br><a href="https://pubmed.ncbi.nlm.nih.gov/17017635/">https://pubmed.ncbi.nlm.nih.gov/17017635/</a> |                                      | Etude de cas<br>Grade D<br>Niveau 4 | 17 dents | Dents coniques<br>Recouvrement excessif<br>Gros diastème médian<br>Xérostomie | 4 ans        | Composites antérieurs sur les Dt ant max en raison de leur forme conique<br>PAP max et mand   |
| <b>13</b> | <b>Della Valle et al. 2004, Brésil</b><br>Alternative rehabilitation treatment for a patient with ectodermal dysplasia.<br><a href="https://pubmed.ncbi.nlm.nih.gov/14969366/">https://pubmed.ncbi.nlm.nih.gov/14969366/</a>                     | Dysplasie ectodermique anhydrothique | Etude de cas<br>Grade D<br>Niveau 4 | 11 dents | Perte de DV<br>Dents conoïdes   | 5 ans        | PAP max recouvrant les dents ant conoïdes<br>PAP mand 74/84   |
| <b>14</b> | <b>Selz et al. 2015 Allemagne</b>  |                                      | Etude de cas<br>Grade D             | 19 dents | Recouvrement excessif<br>Diastème médian                                      | Avant 12 ans | Ttt ortho fonctionnel : appareil activateur amovible avec vis d'expansion   |

|    |  |                                     |                                     |          |   |                                       |  |  |  |                      |                     |
|----|--|-------------------------------------|-------------------------------------|----------|---|---------------------------------------|--|--|--|----------------------|---------------------|
|    | An interdisciplinary noninvasive all-ceramic treatment concept for nonsyndromic oligodontia in adolescence.<br><a href="https://pubmed.ncbi.nlm.nih.gov/25191671/">https://pubmed.ncbi.nlm.nih.gov/25191671/</a> |                                     | Niveau 4                            |          | Classe II<br>Infraclusion des Dt présentes  |                                       | Ttt interrompu car infraclusion progressive des dents primaires  |  |  |                      |                     |
|    |  |                                     |                                     |          |   | 12 ans                                | Onlays céramiques sur 52-55, 62-65, 71-73 et 82-83   |  |  |                      |                     |
| 15 | Fotso et al. 2009, Suisse<br>Anhidrotic ectodermal dysplasia. Rehabilitation<br><a href="https://pubmed.ncbi.nlm.nih.gov/19155030/">https://pubmed.ncbi.nlm.nih.gov/19155030/</a>                                | Dysplasie ectodermique anhydrotique | Série de cas<br>Niveau 4<br>Grade C | 24 dents | Asialie<br>Diminution de l'étage inf<br>Profil concave<br>Crêtes alvéolaires peu élevées au max<br>Crêtes alvéolaires larges mais plates en mand  | 4 ans                                 | Composites sur 11 et 21<br>PAP max et PAC mand --> non supportées par l'enfant   |  |  |                      |                     |
|    |  |                                     |                                     |          |   | 14 ans (âge osseux)                   | Pose de 2 implants mand au niveau de 34/44<br>PAC supra-implantaire mand   |  |  |                      |                     |
|    |  |                                     |                                     |          |   | 15 ans                                | Traitement orthodontique multibagues pour fermer le diastème inter-incisif et distaler les canines   |  |  |                      |                     |
|    |  |                                     |                                     |          |   |                                       | Pose de 2 implants max au niveau de 12/22<br>Couronnes supra-implantaires 12 et 22   |  |  |                      |                     |
|    |  |                                     |                                     |          |   | 17 ans                                | Pose de 2 nouveaux implants mand au niveau de 32/42<br>Prothèse fixe mandibulaire 35-45  |  |  |                      |                     |
|    |  |                                     |                                     |          |   |                                       | 20 ans   | Greffes osseuses en distal des canines max<br>Pose de 4 implants max au niveau de 14/15 et 24/25 |  |                      |                     |
|    |  |                                     |                                     | 22 dents | Muqueuses sèches<br>Diminution de l'étage inf<br>Profil concave<br>Crêtes alvéolaires fines<br>Macroglossie   | 12 ans                                | Ancienne PAP mand bien tolérée<br>Traitement orthodontique multibagues pour créer des espaces entre les IC et les C<br>Greffes osseuses au niveau des secteurs latéraux et incisifs max<br>Pose de 4 implants max au niveau de 12/14/22/24 |  |  |                      |                     |
|    |  |                                     |                                     | 16       | Soubeyrand et al. 2005, France<br>[Anhidrotic ectodermal dysplasia (AED): four cases].<br><a href="https://pubmed.ncbi.nlm.nih.gov/16344753/">https://pubmed.ncbi.nlm.nih.gov/16344753/</a>                       | Dysplasie ectodermique anhydrotique   | Série de cas<br>Niveau 4<br>Grade C  | 22 dents   | Dents conoïdes<br>Retard d'éruption                      | 3 enfants de 6-8 ans | PAP max et PAC mand |
|    |  |                                     |                                     |          |   |                                       |  |  |  | 1 adulte de 34 ans   | PAC max             |
|    |  |                                     |                                     | 17       | Ohno et al. 2000, Japon<br>Anodontia with hypohidrotic ectodermal dysplasia in a young female: a case report<br><a href="https://pubmed.ncbi.nlm.nih.gov/10730287/">https://pubmed.ncbi.nlm.nih.gov/10730287/</a> | Dysplasie ectodermique hypohydrotique | Etude de cas<br>Grade D<br>Niveau 4  | Anodontie  | Hauteur osseuse faible<br>Crêtes alvéolaires atrophiques | 5 ans                | PAC max et mand     |

|                                    |  |   |                                     |          |  |   |   |
|------------------------------------|--|---|-------------------------------------|----------|--|---|---|
| 18                                 | Sickels et al.<br>2011, Etats Unis<br>Anterior segmental distraction for a Class III maxillary prosthetic defect in a cleft palate patient.<br><a href="https://pubmed.ncbi.nlm.nih.gov/20662670/">https://pubmed.ncbi.nlm.nih.gov/20662670/</a> | Fente labio-palatine bilatérale                               | Etude de cas<br>Grade D<br>Niveau 4 | 6 dents  |  | 17 ans  | Avancement maxillaire de Le Fort I, recul de la fente sagittale bilatérale associée à de l'ortho pour corriger la malocclusion                                  |
|                                    |  |   |                                     |          |  | PAP max   |   |
|                                    |  |   |                                     |          |  | 32 ans  | Distraction segmentaire ant   |
|                                    |  |   |                                     |          |  |   | Extraction de 24 car en inversé d'articulé  |
|                                    | Pose de 6 implants max au niveau de 15/12/11/21/23/24  |   |                                     |          |  |   |   |
|                                    |  |   |                                     |          |  |   | PF supra-implantaire  |
| 19                                 | Waldron et al.<br>2010, Irlande<br>Axenfeld-Rieger syndrome (ARS): A review and case report<br><a href="https://pubmed.ncbi.nlm.nih.gov/20831741/">https://pubmed.ncbi.nlm.nih.gov/20831741/</a>   | Axenfeld-Rieger Syndrome                                      | Etude de cas<br>Grade D<br>Niveau 4 | 19 dents | Hypoplasie légère de l'émail de 54/55/64/65<br>Classe III (prognathisme mand et prémaxillaire hypoplasique)<br>Infraclusion de 74/84<br>Frein labial sup court                             | 7 ans   | PAP max et mand   |
| 20                                 | Dunbar et al.<br>2015, Etats Unis<br>Axenfeld-Rieger syndrome: a case report<br><a href="https://pubmed.ncbi.nlm.nih.gov/26281856/">https://pubmed.ncbi.nlm.nih.gov/26281856/</a>  | Syndrome d'Axenfeld-Rieger (classe III squelettique associée) | Etude de cas<br>Grade D<br>Niveau 4 | 8 dents  | Classe III squelettique (hypoplasie maxillaire)<br>Dents conoïdes et microdentie<br>Légère diminution de DV<br>Infraclusion de 75/85   | 10 ans  | Overdentures  |
|                                    |  |   |                                     |          |  | Composites sur 13 et 51 pour ressembler à des incisives |   |
|                                    |  |   |                                     |          |  | Onlays sur 75 et 85                                     |   |
|                                    |  |   |                                     |          |  | 16 ans  | Multibagues max et mand (ortho pré-chir pour corriger la classe III)  |
|                                    |  |   |                                     |          |  |   | Extraction de 51 car mobile   |
|                                    |  |   |                                     |          |  | 18 ans  | Ostéotomie conventionnelle d'avancement de Le Fort I (pour corriger la classe III)  |
|                                    |  |   |                                     |          |  |   | Traitement orthodontique post-chirurgical   |
|                                    |  |   |                                     |          |  | 20 ans  | Extraction de 53/63/23  |
| PAP max                            |  |   |                                     |          |  |   |   |
| Greffe osseuse au niveau des I max |  |   |                                     |          |  |   |   |
|                                    | Implants au niveau de 11/21/13   |   |                                     |          |  |   |   |
|                                    | Bridge 13-23   |   |                                     |          |  |   |   |
| 21                                 | Marianetti et al.<br>2011, Italie<br>Case report of oligodontia: long term stability of orthognathic surgery and prosthetic rehabilitation.<br><a href="https://pubmed.ncbi.nlm.nih.gov/21270740/">https://pubmed.ncbi.nlm.nih.gov/21270740/</a> |   | Etude de cas<br>Grade D<br>Niveau 4 | 8 dents  | 74/75/16/26 hypoplasiques<br>Microdentie de 12/22/32/42<br>Latérodéviations droite de la mandibule<br>Béance ant<br>Multiples diastèmes<br>Classe III squelettique (occlusion de classe I) | 16 ans  | Extraction 74 car mauvais pronostic   |
|                                    |  |   |                                     |          |  |   | Traitement orthodontique pré-chirurgical avec multibagues max et multibagues sur un bridge provisoire complet mand pour réaligner les dents et préparer la chir |
|                                    |  |   |                                     |          |  |   | Ostéotomie de Le Fort I pour fermer la béance ant et corriger la classe III squelettique  |
|                                    |  |   |                                     |          |  |   | Proposition d'extraire les Dt et de mettre des implants --> refusé à cause du coût  |
|                                    |  |   |                                     |          |  |   | Bridge complet définitif mand   |

|  |   |                                     |                                     |  |   |  |  |   |
|--|---|-------------------------------------|-------------------------------------|--|---|--|--|---|
|  |   |                                     |                                     |  |   |  | Couronnes de 13 à 23   |   |
| 22                                       | <b>Derbanne et al. 2010, France</b><br>Case report: Early prosthetic treatment in children with ectodermal dysplasia<br><a href="https://pubmed.ncbi.nlm.nih.gov/21108923/">https://pubmed.ncbi.nlm.nih.gov/21108923/</a>                           | Dysplasie ectodermique              | Etude de cas<br>Grade D<br>Niveau 4 | 26 dents<br>(Toutes les dents absentes sauf 53/63 en intra-osseux) | Prognatisme<br>Rétrusion du maxillaire<br>Déviation latérale de la mandibule                      | 2 ans et 3 mois  | PAC max et mand  |   |
| 23                                       | <b>Retnakumari et al. 2016, Inde</b><br>Christ Siemens Touraine syndrome: A rare case report<br><a href="https://pubmed.ncbi.nlm.nih.gov/27080972/">https://pubmed.ncbi.nlm.nih.gov/27080972/</a>   | Syndrome de Christ-Siemens-Touraine | Etude de cas<br>Grade D<br>Niveau 4 | Anodontie  | Diminution de l'étage inf<br>Crêtes alvéolaires fines et sous-développées<br>Voûte palatine plate | 5 ans et demi  | PAC max et mand<br>Multiples rebasages                                     |   |
| 24                                       | <b>Renahan et al. 2015, Inde</b><br>Christ Siemens Touraine syndrome: Two case reports and felicitous approaches to prosthetic management<br><a href="https://pubmed.ncbi.nlm.nih.gov/26097372/">https://pubmed.ncbi.nlm.nih.gov/26097372/</a>      | Syndrome de Christ-Siemens-Touraine | Série de cas<br>Niveau 4<br>Grade C | 22 dents   |   | 7 ans  | PAP max et PAC mand  |   |
|  |   |                                     |                                     | 22 dents   |   | 5 ans  | PAP max et arc lingual en mand   |   |
| 25                                       | <b>Scarelli et al. 2010, Brésil</b><br>Cleft palate obturation with Brånemark protocol implant-supported fixed denture and removable obturator<br><a href="https://pubmed.ncbi.nlm.nih.gov/20210640/">https://pubmed.ncbi.nlm.nih.gov/20210640/</a> | Fente palatine                      | Etude de cas<br>Grade D<br>Niveau 4 | > 6 dents  |   | 41 ans   | Etat dentaire  | Overdenture supra-implantaire (6 implants) maxillaire remplaçant les dents manquantes et obturant la fente palatine |
| 26                                       | <b>Cetiner et al. 2001, Turquie</b><br>Clinical management of ectodermal dysplasia with long term follow up: two case reports.<br><a href="https://pubmed.ncbi.nlm.nih.gov/12049075/">https://pubmed.ncbi.nlm.nih.gov/12049075/</a>                 | Dysplasie ectodermique              | Série de cas<br>Niveau 4<br>Grade C | 14 dents   | Diastème inter-incisif  | 5 ans  | PAC en overdentures max et mand refaites plusieurs fois plus tard          |   |
|  |   |                                     |                                     | 18 dents   | Dents conoïdes<br>Diastème inter-incisif très prononcé  | 15 ans   | Traitement ortho avec brackets 11/21 pour fermer le diastème inter-incisif |   |
|  |   |                                     |                                     |  |   | PAC en overdenture mand refaite                                |  |   |
|  |   |                                     |                                     |  |   | Extraction 32/42 car mobiles                                   |  |   |
|  |   |                                     |                                     |  |   | Traitement ortho proposé mais refusé par manque de coopération |  |   |
|  |   |                                     |                                     | Overdentures proposées refusées pas manque de coopération          |   |  |  |   |
| 23 ans                                   | Extraction de 32/42/36  |                                     |                                     |  |   |  |  |   |
| Couronnes sur 11/12/33/43 + bridge 21-23 |   |                                     |                                     |  |   |  |  |   |
| PAP max et mand                          |   |                                     |                                     |  |   |  |  |   |

|    |  |  |                                     |   |   |                 |  |
|----|--|--|-------------------------------------|---|---|-----------------|--|
| 27 | <b>Paschos et al. 2002, Allemagne</b><br>Clinical management of hypohidrotic ectodermal dysplasia with anodontia: case report.<br><a href="https://pubmed.ncbi.nlm.nih.gov/12413164/">https://pubmed.ncbi.nlm.nih.gov/12413164/</a>                            | Dysplasie ectodermique hypohydrotique            | Etude de cas<br>Grade D<br>Niveau 4 | Anodontie   | Diminution de l'étage inf<br>Crêtes alvéolaires sous-développées, fines et plates<br>Hauteur osseuse faible | 5 ans           | PAC max et mand  |
| 28 | <b>Bidra et al. 2010, Etats Unis</b><br>Complete denture prosthodontics in children with ectodermal dysplasia: review of principles and techniques<br><a href="https://pubmed.ncbi.nlm.nih.gov/20712106/">https://pubmed.ncbi.nlm.nih.gov/20712106/</a>        | Dysplasie ectodermique hypohydrotique            | Etude de cas<br>Grade D<br>Niveau 4 | 23 dents  | Dents coniques<br>Os alvéolaire sous-développé<br>Crête mandibulaire en couteau<br>Xérostomie               | 5 ans           | Ttt endo de 51 et 61 et réduction pour en faire des piliers<br><br>PAC mand et PAC max en overdenture  |
| 29 | <b>Sasaki et al. 2007, Japon</b><br>Craniofacial growth and functional change in oligodontia with ectodermal dysplasia: a case report<br><a href="https://pubmed.ncbi.nlm.nih.gov/17302952/">https://pubmed.ncbi.nlm.nih.gov/17302952/</a>                     | Dysplasie ectodermique                           | Etude de cas<br>Grade D<br>Niveau 4 | 20 dents  | Dents conoïdes  | 5 ans           | Composites sur 11 et 21 en raison de leur forme conique<br>PAP max et mand   |
|    |  |  |                                     |   |   | 6 ans et 8 mois | Nouvelle PAP mand  |
|    |  |  |                                     |   |   | 7 ans et 4 mois | Nouvelle PAP max   |
| 30 | <b>Lypka et al. 2008, Etats Unis</b><br>Dental implant reconstruction in a patient with ectodermal dysplasia using multiple bone grafting techniques<br><a href="https://pubmed.ncbi.nlm.nih.gov/18486790/">https://pubmed.ncbi.nlm.nih.gov/18486790/</a>      | Dysplasie ectodermique                           | Etude de cas<br>Grade D<br>Niveau 4 | 26 dents<br>(Toutes les dents absentes sauf 11 et 21 déjà traitées endodontique ment) | Diminution de la DV<br>Atrophie sévère des crêtes alvéolaires max et mand                                   | 28 ans          | Pose de 6 implants ant mand<br>Sinus lift et pose de 6 implants post max<br><br>Couronnes unitaires sur 11 et 21 + bridge max 12-15 et 22-26 + bridge mand 35-45 |
| 31 | <b>Bergendal et al. 2015, Suède</b><br>Dental Implant Therapy for a Child with X-linked Hypohidrotic Ectodermal Dysplasia-- Three Decades of Managed Care<br><a href="https://pubmed.ncbi.nlm.nih.gov/26218015/">https://pubmed.ncbi.nlm.nih.gov/26218015/</a> | Dysplasie ectodermique hypohydrotique liée à l'X | Etude de cas<br>Grade D<br>Niveau 4 | 22 dents  | 51/61 coniques<br>Hauteur osseuse max et mand très faible (sur radio)                                       | 2 ans           | Composites sur 51 et 61 en raison de leur forme conique  |
|    |  |  |                                     |   |   | 3 ans           | PAP max  |
|    |  |  |                                     |   |   | 6 ans et 5 mois | Pose de 2 implants symphysaires  |
|    |  |  |                                     |   |   | 7 ans           | Composites sur 13 et 23<br>PAC mand supra-implantaire  |
|    |  |  |                                     |   |   |                 | Multiplés ajustements de la PAP max et de la PAC mand  |
|    |  |  |                                     |   |   | 9 ans et 5 mois | Nouvelle PAC mand  |

|                        |   |                                       |                               |           |   |                            |  |
|------------------------|---|---------------------------------------|-------------------------------|-----------|---|----------------------------|--|
|                        |   |                                       |                               |           |   |                            | Composites sur 11 et 21 en raison de leur forme conique  |
|                        |   |                                       |                               |           |   | 16 ans                     | Proposition de poser plus d'implants mand pour avoir une réhabilitation mand fixe                |
|                        |   |                                       |                               |           |   | 19 ans et 10 mois          | Pose de 2 nouveaux implants à la mandibule<br>Traitement orthodontique pour aligner 13/11/21/23  |
|                        |   |                                       |                               |           |   | 22 ans et 6 mois           | Bridge 16-13/11 et 21/23-26 au max<br>Bridge 34-45 implanto-porté en mand                        |
| 32                     | <b>Balaji et al. 2015, Inde</b><br>Dental implants for severely atrophied jaws due to ectodermal dysplasia<br><a href="https://pubmed.ncbi.nlm.nih.gov/26096119/">https://pubmed.ncbi.nlm.nih.gov/26096119/</a>   | Dysplasie ectodermique hypohydratique | Etude de cas Grade D Niveau 4 | 21 dents  | Prognatisme mand Classe III<br>Dimension verticale diminuée<br>Atrophie osseuse max et mand       | 17 ans                     | Greffe osseuse autogène max et mand  |
|                        |   |                                       |                               |           |   |                            | Extraction de 33 et 43   |
|                        |   |                                       |                               |           |   |                            | Pose de 6 implants max et 10 implants mand   |
|                        |   |                                       |                               |           |   |                            | PAP provisoires max et mand le temps de la cicatrisation implantaire                             |
|                        |   |                                       |                               |           |   |                            | Couronnes unitaires sur implants 14 et 24 et couronnes solidarisées sur implants 12-22           |
| 6 mois + tard          | Bridge sur implants 36-45   |                                       |                               |           |   |                            |  |
| 33                     | <b>Hekmatfar et al. 2012, Iran</b><br>Dental management of ectodermal dysplasia: two clinical case reports<br><a href="https://pubmed.ncbi.nlm.nih.gov/22991648/">https://pubmed.ncbi.nlm.nih.gov/22991648/</a>   | Dysplasie ectodermique hypohydratique | Série de cas Niveau 4 Grade C | 21 dents  | Dents conoïdes<br>Crêtes alvéolaires fines<br>Hauteur osseuse faible                              | 3 ans                      | Overdentures max et mand   |
|                        |   | Dysplasie ectodermique anhydratique   |                               | 17 dents  | Occlusion croisée maxillaire<br>11/21 conoïdes  | 10 ans                     | Plaque de Hawley (6mois) pour corriger l'occlusion<br>Composites sur 11 et 21<br>PAP max et mand |
|                        |   |                                       |                               |           |   |                            |  |
| 34                     | <b>Clauss et al. 2014, France</b><br>Dento-maxillo-facial phenotype and implants-based oral rehabilitation in Ectodermal Dysplasia with WNT10A gene mutation: report of a case and literature review<br><a href="https://pubmed.ncbi.nlm.nih.gov/24702986/">https://pubmed.ncbi.nlm.nih.gov/24702986/</a> | Dysplasie ectodermique                | Etude de cas Grade D Niveau 4 | 18 dents  | Microdontie<br>Hypoplasie osseuse max<br>Crêtes alvéolaires mand en lame de couteau               | ?? mais denture permanente | Extraction de 75/85  |
|                        |   |                                       |                               |           |   |                            | Pose de 4 implants mand au niveau de 33/35 et 43/45  |
|                        |   |                                       |                               |           |   |                            | Bridges 33-35 et 43-45   |
|                        |   |                                       |                               |           |   |                            | Augmentation osseuse au maxillaire   |
|                        |   |                                       |                               |           |   |                            | Pose de 4 implants maxillaires au niveau de 13/15 et 23/25                                       |
| Bridges 13-15 et 23-25 |   |                                       |                               |           |   |                            |  |
| 35                     | <b>Cassi et al. 2015, Italie</b><br>Determination of vertical dimension in prosthodontic rehabilitation of a growing patient with severe oligodontia  | Non syndromique                       | Etude de cas Grade D Niveau 4 | Anodontie | Perte de DV<br>Malocclusion de classe III<br>Crêtes alvéolaires sous-développées, fines et plates | ATCD                       | anciennes PAC max et PAP mand  |
|                        |   |                                       |                               |           |   | 8 ans                      | Nouvelle PAC max et PAP mand en réévaluant la DV   |

|       |  |   |                                     |                    |   |                                      |   |
|-------|--|---|-------------------------------------|--------------------|---|--------------------------------------|---|
|       | <a href="https://pubmed.ncbi.nlm.nih.gov/25793956/">https://pubmed.ncbi.nlm.nih.gov/25793956/</a>  |   |                                     |                    |   |                                      |   |
| 36    | <b>Rathee et al. 2016, Inde</b><br>Early functional, esthetic, and psychological rehabilitation of preschool child with nonsyndromic oligodontia and anodontia in mixed dentition stage through conservative systematic approach: A case report with 5-year follow-up<br><a href="https://pubmed.ncbi.nlm.nih.gov/27307674/">https://pubmed.ncbi.nlm.nih.gov/27307674/</a> | Non syndromique   | Etude de cas<br>Grade D<br>Niveau 4 | 24 dents           | Diminution de l'étage inférieur<br>Crêtes alvéolaires plates<br>Hauteur osseuse faible  | 6 ans                                | PAP max et PAC mand (fenêtre dans la PAP max pour 11 en éruption)                         |
|       |  |   |                                     |                    |   | 8 ans                                | Nouvelles prothèses   |
| 37    | <b>Bonin et al. 2001, France</b><br>[Early implant treatment of a child with anhidrotic ectodermal dysplasia. Apropos of a case]<br><a href="https://pubmed.ncbi.nlm.nih.gov/11862900/">https://pubmed.ncbi.nlm.nih.gov/11862900/</a>  | Dysplasie ectodermique  | Etude de cas<br>Grade D<br>Niveau 4 | 22 dents           | Dents conoïdes  | 2,5 ans                              | Pose de 2 implants mand sous AG   |
|       |  |   |                                     |                    |   | 3 ans                                | Mise en place des attachements mand   |
|       |  |   |                                     |                    |   |                                      | PAC mand supra-implantaire  |
|       |  |   |                                     |                    |   |                                      | Composites sur les dents ant  |
|       |  |   |                                     |                    |   |                                      | PAP max   |
|       |  |   |                                     |                    |   | Multiples rebasages et modifications |   |
| 5 ans | Nouvelle PAP max   |   |                                     |                    |   |                                      |   |
| 6 ans | Repositionnement des parties femelles des attachements (expansion mand de 2mm)<br>Nouvelles PAPmax et PACSImand  |   |                                     |                    |   |                                      |   |
| 38    | <b>Tarjan et al. 2005, Hongrie</b><br>Early prosthetic treatment of patients with ectodermal dysplasia: a clinical report<br><a href="https://pubmed.ncbi.nlm.nih.gov/15867750/">https://pubmed.ncbi.nlm.nih.gov/15867750/</a>   | Dysplasie ectodermique hypohydrotique                             | Série de cas<br>Niveau 4<br>Grade C | Anodontie          | Macroglossie  | Patient 1 – 3 ans et 11 mois         | PAP max et PAC mand   |
|       |  |   |                                     | 23 dents           | DV diminuée   | Patient 2 – 3 ans et 2 mois          | PAP max et PAC mand   |
| 39    | <b>Ou-Yang et al. 2019, Taïwan</b><br>Early prosthodontic intervention on two three-year-old twin girls with ectodermal dysplasia  | Ectrodactyly-ectodermal dysplasiaclefting syndrome (EEC syndrome) | Série de cas<br>Niveau 4<br>Grade C | Sœur 1<br>25 dents | Hypoplasies amélaïres<br>Crêtes alvéolaires fines et plates<br>Rétrusion du maxillaire<br>Diminution de l'étage inf<br>Malocclusion de classe III | 3 ans                                | Coiffes sur toutes les dents présentes (cariées)  |
|       |  |   |                                     | Sœur 2<br>25 dents |   |                                      | Prothèses partielles pédo fixes max et mand   |
|       |  |   |                                     |                    |   | 6 ans                                | Coiffes sur toutes les molaires définitives (hypoplasiques et cariées)<br>PAP max et mand |

|    |   |  |                                     |           |  |                   |   |  |
|----|---|--|-------------------------------------|-----------|--|-------------------|---|--|
|    | <a href="https://pubmed.ncbi.nlm.nih.gov/31246091/">https://pubmed.ncbi.nlm.nih.gov/31246091/</a>   |  |                                     |           |  |                   |   |  |
| 40 | <b>Sanjeev et al. 2010, Inde</b><br>Ectodermal dysplasia - Maxillary and mandibular alveolar reconstruction with dental rehabilitation: A case report and review of the literature<br><a href="https://pubmed.ncbi.nlm.nih.gov/20924460/">https://pubmed.ncbi.nlm.nih.gov/20924460/</a> | Dysplasie ectodermique                 | Etude de cas<br>Grade D<br>Niveau 4 | Anodontie | Hauteur osseuse max et mand faible   | 18 ans            | Ostéotomie d'augmentation max et mand   |  |
|    |   |  |                                     |           |  | 18 ans et 6 mois  | Pose de 6 implants max et 5 implants mand   |  |
|    |   |  |                                     |           |  | 19 ans            | Prothèses complètes fixes max et mand   |  |
| 41 | <b>Mehmet et al. 2010, Turquie</b><br>Ectodermal dysplasia with anodontia: a report of two cases<br><a href="https://www.ncbi.nlm.nih.gov/pmc/articles/PMC2853819/">https://www.ncbi.nlm.nih.gov/pmc/articles/PMC2853819/</a>   | Dysplasie ectodermique anhydrothique   | Série de cas<br>Niveau 4<br>Grade C | Anodontie | Crêtes alvéolaires fines<br>Hauteur osseuse faible                           | Patient 1 – 8 ans | PAC max et mand (denture permanente)<br>En prévision : plusieurs rebasages et nouvelles prothèses |  |
|    |   |  |                                     |           |  | Patient 2 – 3 ans | PAC max et mand<br>En prévision : plusieurs rebasages et nouvelles prothèses                      |  |
| 42 | <b>Pannu et al. 2002, Inde</b><br>Ectodermal dysplasia with total anodontia: rehabilitation of a seven year old child<br><a href="https://pubmed.ncbi.nlm.nih.gov/12435010/">https://pubmed.ncbi.nlm.nih.gov/12435010/</a>  | Dysplasie ectodermique hypohydrothique | Etude de cas<br>Grade D<br>Niveau 4 | Anodontie | Macroglossie<br>Hauteur osseuse faible<br>Crêtes alvéolaires plates et fines | 7 ans             | PAC max et mand (denture temporaire)  |  |
| 43 | <b>Doddamane et al. 2016, Inde</b><br>Ectodermal Dysplasia: Management of Knife-Edged Irregular Ridge and Its Rehabilitation with Hybrid Implant Prosthesis<br><a href="https://pubmed.ncbi.nlm.nih.gov/27437373/">https://pubmed.ncbi.nlm.nih.gov/27437373/</a>                        | Dysplasie ectodermique                 | Etude de cas<br>Grade D<br>Niveau 4 | 15 dents  |  | 21 ans            | Etat initial  | Traitements endo / couronnes sur les dents temporaires ant max |
|    |   |  |                                     |           |  |                   |   | Bridges max 14-16 et 24-26                                     |
|    |   |  |                                     |           |  |                   |   | Couronnes solidarisées mand 33-46                              |
|    |   |  |                                     |           |  |                   |   | Extraction des dents temporaires ant max                       |
|    |   |  |                                     |           |  |                   |   | PAP provisoire max   |
|    |   |  |                                     |           |  |                   |   | Augmentation osseuse au niveau ant max                         |
|    |   |  |                                     |           |  |                   |   | Implants au niveau de 13/23                                    |
|    | Bridge 12-22  |  |                                     |           |  |                   |   |  |
| 44 | <b>Pettit et al. 2010, Etats Unis</b><br>Ectrodactyly-ectodermal dysplasia-clefting syndrome: the oral hygiene management of a patient with EEC   | EEC syndrome                           | Etude de cas<br>Grade D<br>Niveau 4 | 13 dents  | Classe III en bout-à-bout (sur photo)  | 17 ans            | PAP max et mand   |  |
|    |   |  |                                     |           |  |                   | En prévision après ses 18ans : implants, couronnes et PAP   |  |



|    |  |                                     |                                     |   |   |                         |  |
|----|--|-------------------------------------|-------------------------------------|---|---|-------------------------|--|
|    | <a href="https://pubmed.ncbi.nlm.nih.gov/21044105/">https://pubmed.ncbi.nlm.nih.gov/21044105/</a>  |                                     |                                     |   |   |                         |  |
| 45 | <b>Bhalla et al. 2013, Inde</b><br>Effect of complete dentures on craniofacial growth of an ectodermal dysplasia patient: a clinical report<br><a href="https://pubmed.ncbi.nlm.nih.gov/23387961/">https://pubmed.ncbi.nlm.nih.gov/23387961/</a>   | Dysplasie ectodermique              | Etude de cas<br>Grade D<br>Niveau 4 | Anodontie   | Hauteur osseuse faible<br>Crêtes alvéolaires fines et plates  | 5 ans                   | PAC max et mand  |
|    |  |                                     |                                     |   |   | 8 ans                   | Nouvelles PAC max et mand  |
|    |  |                                     |                                     |   |   | 10 ans                  | Nouvelles PAC max et mand  |
| 46 | <b>Closs et al. 2012, Brésil</b><br>Esthetic and functional rehabilitation for oligodontia in the mixed dentition: case report<br><a href="https://pubmed.ncbi.nlm.nih.gov/23433626/">https://pubmed.ncbi.nlm.nih.gov/23433626/</a>  |                                     | Etude de cas<br>Grade D<br>Niveau 4 | 6 dents   | Diastème interincisif très prononcé<br>Malocclusion de classe II.1<br>Supraclusie<br>Vestibulo-version des Imax<br>Crête alvéolaire ant mand fine | 8 ans et 8mois          | Prothèse pédo mand pour remplacer 32-42  |
|    |  |                                     |                                     |   |   | 9 ans et 6mois          | ODF pour aligner et rapprocher 11 et 21  |
|    |  |                                     |                                     |   |   | 10 ans et 5mois         | PAP pour remplacer 12 et 22  |
|    |  |                                     |                                     |   |   | 11 ans et 9mois         | Plan de morsure fixe au maxillaire   |
|    |  |                                     |                                     |   |   | 12 ans et 2mois         | PAP mand   |
|    |  |                                     |                                     |   |   | Prévisions              | ODF pour fermer les espaces maxillaires<br>Implants en ant à la mandibule  |
| 47 | <b>He et al. 2007, Chine</b><br>Esthetic and functional rehabilitation of a patient with nonsyndromic oligodontia: a case report from China<br><a href="https://pubmed.ncbi.nlm.nih.gov/17518902/">https://pubmed.ncbi.nlm.nih.gov/17518902/</a>   | Non syndromique                     | Etude de cas<br>Grade D<br>Niveau 4 | 20 dents (11 et 21 à l'état radiculaire)            | Hypotrophie et rétrusion du maxillaire<br>Protrusion de la mandibule<br>Crêtes alvéolaires fines et sous-développées                              | 25 ans                  | Traitements endo sur 11 et 21 + couronnes télescopiques<br><br>PAP classique en mand et en overdenture au max  |
|    |  |                                     |                                     |   |   |                         |  |
| 48 | <b>Reston et al. 2014, Brésil</b><br>Esthetic rehabilitation of a patient with severe oligodontia<br><a href="https://pubmed.ncbi.nlm.nih.gov/24502758/">https://pubmed.ncbi.nlm.nih.gov/24502758/</a>   | Non syndromique                     | Etude de cas<br>Grade D<br>Niveau 4 | 12 dents  |   | 17 ans                  | Composites sur les dents ant   |
| 49 | <b>Khazaie et al. 2010, Etats Unis</b><br>Five-year follow-up treatment of an ectodermal dysplasia patient with maxillary anterior composites and mandibular denture: a clinical report<br><a href="https://pubmed.ncbi.nlm.nih.gov/20202100/">https://pubmed.ncbi.nlm.nih.gov/20202100/</a> | Dysplasie ectodermique hypoplasique | Etude de cas<br>Grade D<br>Niveau 4 | 27 dents (6 dents temporaires et 1 dent permanente) | Dents conoïdes<br>Hauteur osseuse faible<br>Crêtes alvéolaires fines et plates  | 6 ans                   | Décision de faire une PAC classique en mand et PAC en overdenture au max<br>PAC en overdenture abandonnée car non tolérée<br>Composites sur les dents max avec 52 et 62 en porte-à-faux sur 53 et 63 |
|    |  |                                     |                                     |   |   | 11 ans (éruption de 11) | Proposition d'une extrusion ortho --> refusé par les patients  |
|    |  |                                     |                                     |   |   |                         | Nouvelle PAC mand  |
|    |  |                                     |                                     |   |   |                         |  |

|  |   |                                     |                               |          |   |        |  |  |  |
|--|---|-------------------------------------|-------------------------------|----------|---|--------|--|--|--|
| 50   | <b>Huang et al. 2014, Etats Unis</b><br>From childhood to adulthood: oral rehabilitation of a patient with ectodermal dysplasia<br><a href="https://pubmed.ncbi.nlm.nih.gov/24831743/">https://pubmed.ncbi.nlm.nih.gov/24831743/</a>                                    | Dysplasie ectodermique hypoplasique | Etude de cas Grade D Niveau 4 | 24 dents | Hauteur osseuse maxillaire faible (sur photo)   | 10 ans | Extractions des Dt couronnées, plaque de Hawley  |  |  |
|  |   |                                     |                               |          |   |        | Implants reportés à cause du coût  |  |  |
|  |   |                                     |                               |          |   | 15 ans | Extraction de toutes les Dt  |  |  |
|  |   |                                     |                               |          |   |        | Pose de 4 implants symphysaires et de 2 implants au niveau de 14/24                    |  |  |
|  |   |                                     |                               |          |   | 17 ans | Proposition d'une prothèse fixe mandibulaire et d'une PAP en overdenture au maxillaire |  |  |
|  |   |                                     |                               |          |   | 19 ans | Prothèse fixe mandibulaire et PAP en overdenture au maxillaire                         |  |  |
|  |   |                                     |                               |          |   |        | Perte de l'implant maxillaire gauche à 20ans et de l'implant maxillaire droit à 26ans  |  |  |
|  |   |                                     |                               |          |   | 30 ans | Etat dentaire  | Traitement endo et couronne mal adaptée sur 46 |  |
|  |   |                                     |                               |          |   |        |  | Caries sur les autres molaires                 |  |
|  |   |                                     |                               |          |   |        |  | Mauvais contacts intermaxillaires              |  |
| Solution implantaire max proposée --> refus à cause du coût et de la perte implantaire |   |                                     |                               |          |   |        |  |  |  |
| Traitement prophylactique des molaires et mise en place de couronnes provisoires       |   |                                     |                               |          |   |        |  |  |  |
| Dépose de la prothèse fixe mand --> PAP provisoires max et mand                        |   |                                     |                               |          |   |        |  |  |  |
|  | Couronnes en or sur toutes les molaires   |                                     |                               |          |   |        |  |  |  |
|  | Prothèse fixe mandibulaire + PAP max définitive   |                                     |                               |          |   |        |  |  |  |
| 51   | <b>Kutkut et al. 2015, Etats Unis</b><br>Full Mouth Implant-supported Rehabilitation of a Patient with Ectodermal Dysplasia: Clinical Report and Literature Review<br><a href="https://pubmed.ncbi.nlm.nih.gov/26242009/">https://pubmed.ncbi.nlm.nih.gov/26242009/</a> | Dysplasie ectodermique hypoplasique | Etude de cas Grade D Niveau 4 | 20 dents | Perte de DV   | 18 ans | Extraction de toutes les dents   |  |  |
|  |   |                                     |                               |          |   |        | Pose de 14 implants : 8 implants max et 6 implants mand                                |  |  |
|  |   |                                     |                               |          |   |        | PAC provisoires max et mand  |  |  |
|  |   |                                     |                               |          |   |        | Prothèses complètes fixes max et mand  |  |  |
| 52   | <b>Shahrokhi et al. 2007, Iran</b><br>Full mouth rehabilitation of a hypohidrotic ectodermal dysplasia patient with dental implants: a clinical report<br><a href="https://pubmed.ncbi.nlm.nih.gov/17581183/">https://pubmed.ncbi.nlm.nih.gov/17581183/</a>             | Dysplasie ectodermique hypoplasique | Etude de cas Grade D Niveau 4 | 22 dents | Atrophie sévère max et mand<br>Hauteur osseuse faible<br>Crêtes alvéolaires fines et plates | 18 ans | PAC provisoires max et mand  |  |  |
|  |   |                                     |                               |          |   |        | Pose de 16 implants : 8 implants max et 8 implants mand                                |  |  |
|  |   |                                     |                               |          |   |        | Attachements boules au maxillaires + overdenture supra-implantaire au maxillaire       |  |  |
|  |   |                                     |                               |          |   |        | Prothèse complète fixe en mand   |  |  |
| 53   | <b>Moshaverinia et al. 2014, Etats Unis</b>   | Dysplasie ectodermique              | Etude de cas Grade D Niveau 4 | 19 dents |   | 24 ans | Situation initiale   | PAP mand pour remplacer 31/41                  |  |
|  |   |                                     |                               |          |   |        |  | Gouttière max pour remplacer 12/22             |  |

|    |   |                                     |                                     |          |   |  |  |
|----|---|-------------------------------------|-------------------------------------|----------|---|--|--|
|    | Full mouth rehabilitation of a young patient with partial expressions of ectodermal dysplasia: a clinical report<br><a href="https://pubmed.ncbi.nlm.nih.gov/24952881/">https://pubmed.ncbi.nlm.nih.gov/24952881/</a>                                 |                                     |                                     |          |   |  | Plusieurs traitements envisagés mais refusés par le patient pour choisir le moins invasif<br>Augmentation de la DV --> testée 4 semaines avec des gouttières<br>Extraction de toutes les Dt<br>PAP provisoires max et mand<br>Pose de 6 implants max et 3 implants mand<br>Prothèses fixes provisoires supra-implantaires max et mand<br>Composites esthétiques sur 11 et 21 + prothèses fixes définitives max et mand |
| 54 | <b>Zeki Koyuncuoglu et al. 2014, Turquie</b><br>Full-mouth rehabilitation of a patient with ectodermal dysplasia with dental implants<br><a href="https://pubmed.ncbi.nlm.nih.gov/25506662/">https://pubmed.ncbi.nlm.nih.gov/25506662/</a>            | Dysplasie ectodermique hypoplasique | Etude de cas<br>Grade D<br>Niveau 4 | 25 dents | Perte de DV<br>Hypoplasie des glandes salivaires<br>Hauteur osseuse faible<br>Crêtes alvéolaires fines et plates                          | 22 ans                                       | ATCD Prothèses amovibles max et mand faites à 7ans<br>Proposition de prothèses fixes supra-implantaires max et mand --> refusé pour le max<br>Pose de 2 implants symphysaires<br>Coiffes télescopiques sur 11/21/43 et sur les 2 implants<br>Pose de prothèses complètes en overdenture max et et supra-implantaire mand   |
| 55 | <b>Alcan et al. 2006, Turquie</b><br>Growth analysis of a patient with ectodermal dysplasia treated with endosseous implants: 6-year follow-up<br><a href="https://pubmed.ncbi.nlm.nih.gov/16512883/">https://pubmed.ncbi.nlm.nih.gov/16512883/</a>   | Dysplasie ectodermique              | Etude de cas<br>Grade D<br>Niveau 4 | 26 dents | Dents conoïdes<br>Hauteur osseuse faible<br>Crêtes alvéolaires fines et plates  | 4 ans<br>6 ans                               | Pose de 4 implants mand au niveau de 31/32/41/42<br>Bridges implanto-portés 31-33 et 41-43<br>Bridges maxillaires modifiés pour laisser 11 et 21 faire leur éruption   |
| 56 | <b>Becktor et al. 2001, Etats Unis</b><br>Growth analysis of a patient with ectodermal dysplasia treated with endosseous implants: a case report<br><a href="https://pubmed.ncbi.nlm.nih.gov/11769838/">https://pubmed.ncbi.nlm.nih.gov/11769838/</a> | Dysplasie ectodermique hypoplasique | Etude de cas<br>Grade D<br>Niveau 4 | 26 dents | Dents conoïdes<br>Hauteur osseuse faible<br>Crêtes alvéolaires fines et plates<br>Hauteur du visage réduite<br>Rétrognathie du maxillaire | 8 ans et 8 mois<br>9 ans<br>19 ans<br>20 ans | Pose de 4 implants maxillaires postérieurs<br>Pose de 5 implants mand<br>Pose d'une prothèse amovible/fixée maxillaire<br>Pose d'une prothèse fixe mand<br>Extraction des canines<br>Pose de 4 implants antérieurs max<br>Prothèses fixées max et mand   |
| 57 | <b>Ahmed et al. 2009, Pakistan</b><br>Hypodontia and microdontia associated with hereditary ectodermal dysplasia.<br><a href="https://pubmed.ncbi.nlm.nih.gov/19268023/">https://pubmed.ncbi.nlm.nih.gov/19268023/</a>                                | Dysplasie ectodermique              | Etude de cas<br>Grade D<br>Niveau 4 | 17 dents | Diminution de l'étage inf<br>Microdontie<br>Multiples diastèmes<br>Dents conoïdes   | 22 ans                                       | Etat dentaire 35 avec ttt endo et lésion apicale<br>51/61 à l'état radriculaire<br>Extraction 51/61<br>Copings sur 13/23 et 16/25  |

|       |   |  |                                     |          |   |                  |   |  |
|-------|---|--|-------------------------------------|----------|---|------------------|---|--|
|       |   |  |                                     |          |   |                  | PAC en overdenture max  |  |
|       |   |  |                                     |          |   |                  | Couronnes unitaires en mand   |  |
| 58    | Paulus et al.<br>2013, France<br>[Hypodontia due to ectodermal dysplasia: rehabilitation with very early dental implants]<br><a href="https://pubmed.ncbi.nlm.nih.gov/23827278/">https://pubmed.ncbi.nlm.nih.gov/23827278/</a>  | Dysplasie ectodermique   | Etude de cas<br>Grade D<br>Niveau 4 | 23 dents | Dents conoïdes<br>Hauteur osseuse faible  | 1 ans et 11 mois | Consultation pour absences dentaires --> diagnostic posé  |  |
|       |   |  |                                     |          |   |                  | Réalisation de PA, rebasées à 3, 4 et 5ans puis candidose donc rejet des PA   |  |
|       |   |  |                                     |          |   | 5 ans et 9 mois  | Décision de réhabilitation implanto-portée max/mand avec consentement éclairé   |  |
|       |   |  |                                     |          |   | 6 ans            | Anesthésie générale   | Max : extraction 11/13/21, pose de 7 implants avec greffes d'os autogène et os de banque   |
|       |   |  |                                     |          |   |                  |   | Mand : extraction 33/43, pose de 5 implants dans la région 34-44 avec greffe osseuse autogène au niveau de la symphyse             |
|       |   |  |                                     |          |   |                  | 2ème AG (4mois + tard)  | Dégagement et activation des implants mandibulaires : piliers multiconiques, poutre transviscée, bridge sur pilotis type Branemark |
|       |   |  |                                     |          |   |                  | PA maxillaire fracturée plusieurs fois car reprise d'activité masticatoire sur la PF mand                                       |  |
| 8 ans | 3ème AG   | Dégagement et activation des implants maxillaires : 2 hémibridges céramo-métal transviscés (suture palatine laissée libre) |                                     |          |   |                  |   |  |
|       | Aucun implant perdu, croissance normale des maxillaires   |  |                                     |          |   |                  |   |  |
| 59    | Güler et al.<br>2005, Turquie<br>Hypohidrotic ectodermal dysplasia with bilateral impacted teeth at the coronoid process: a case rehabilitated with mini dental implants<br><a href="https://pubmed.ncbi.nlm.nih.gov/15829868/">https://pubmed.ncbi.nlm.nih.gov/15829868/</a> | Dysplasie ectodermique hypohydrotique (HED)  | Etude de cas<br>Grade D<br>Niveau 4 | 15 dents | Dents conoïdes<br>Perte de DV<br>Crêtes alvéolaires sous-développées<br>Rétrusion du maxillaire             | 15 ans           | Extractions multiples / 4 implants antérieurs mand + couronnes en mand / couronnes métal + over-denture au max                  |  |
| 60    | Acikgoz et al.<br>2007, Turquie<br>Hypohidrotic ectodermal dysplasia with true anodontia of the primary dentition<br><a href="https://pubmed.ncbi.nlm.nih.gov/18197325/">https://pubmed.ncbi.nlm.nih.gov/18197325/</a>  | Dysplasie ectodermique hypohydrotique (HED)  | Etude de cas<br>Grade D<br>Niveau 4 | 26 dents | Crêtes alvéolaires fines<br>Hauteur osseuse faible  | 6 ans            | Pas d'extraction des dents incluses, prothèses en résine max et mand / suivi tous les 6mois en attendant l'éruption de 13 et 23 |  |
| 61    | Calixto Fraiz et al.<br>2014, Brésil<br>Hypohidrotic ectodermal dysplasia: a clinical case with a longitudinal approach.  | Dysplasie ectodermique hypohydrotique (HED)  | Etude de cas<br>Grade D<br>Niveau 4 | 14 dents | Diastème inter-incisif prononcé<br>Crête alvéolaire mand sous-développée<br>Hauteur osseuse ant mand faible | 3 ans            | Composites esthétiques sur 51/61  |  |
|       |   |  |                                     |          |   |                  | PAP max et mand   |  |
|       |   |  |                                     |          |   | 9 ans            | Appareil orthopédique pour corriger l'inclinaison V des I max   |  |
|       |   |  |                                     |          |   |                  | Composites sur 53/63 pour en faire des 12/22  |  |

|    |  |                                       |                                     |                                 |  |                |   |  |
|----|--|---------------------------------------|-------------------------------------|---------------------------------|--|----------------|---|--|
|    | <a href="https://pubmed.ncbi.nlm.nih.gov/25825110/">https://pubmed.ncbi.nlm.nih.gov/25825110/</a>  |                                       |                                     |                                 |  |                | PAP mand  |  |
| 62 | Singh et al. 2013, Inde<br>Hypohidrotic ectodermal dysplasia: a felicitous approach to esthetic and prosthetic management<br><a href="https://pubmed.ncbi.nlm.nih.gov/25206210/">https://pubmed.ncbi.nlm.nih.gov/25206210/</a>               | Dysplasie ectodermique                | Etude de cas<br>Grade D<br>Niveau 4 | 14 dents                        | Dents conoïdes<br>Diastème inter-incisif<br>Crête alvéolaire mand sous-développée en lame de couteau                         | 16 ans         | 1ère étape  | Phase prophylactique et orthodontique : prophylaxie orale, ODF (fermer le distème interincisif et recréer des espaces suffisants), puis attelle et prothèse provisoire pour la maintenance |
|    |  |                                       |                                     |                                 |  |                | 2ème étape  | Phase chirurgicale : gingivoplasties   |
|    |  |                                       |                                     |                                 |  |                | 3ème étape  | Phase restaurative : composites directs stratifiés + couronnes avec barre antérieure au niveau antérieur de la mandibule + prothèse partielle moulée                                       |
|    |  |                                       |                                     |                                 |  |                | 4ème étape  | Phase de maintenance : vérification périodique de la plaque, du tratre, de la gencive (poches, inflammation), de l'occlusion et de la mobilité dentaire                                    |
| 63 | Bildik et al. 2012, Turquie<br>Hypohidrotic ectodermal dysplasia: a multidisciplinary approach<br><a href="https://pubmed.ncbi.nlm.nih.gov/23586278/">https://pubmed.ncbi.nlm.nih.gov/23586278/</a>  | Dysplasie ectodermique hypohydrotique | Etude de cas<br>Grade D<br>Niveau 4 | 26 dents                        | Diastème inter-incisif important<br>Crêtes alvéolaires fines et plates<br>Hauteur osseuse faible                             | 14 ans         | ATCD  | Couronnes céramo-métal sur 11 et 21<br>PAP max et PAC mand   |
|    |  |                                       |                                     |                                 |  |                |   | Coiffes télescopiques sur 11 et 21   |
|    |  |                                       |                                     |                                 |  |                |   | PAC max en overdenture   |
|    |  |                                       |                                     |                                 |  |                |   | PAC mand   |
| 64 | Shigli et al. 2005, Inde<br>Hypohidrotic ectodermal dysplasia: A unique approach to esthetic and prosthetic managment: A case report<br><a href="https://pubmed.ncbi.nlm.nih.gov/15858304/">https://pubmed.ncbi.nlm.nih.gov/15858304/</a>    | Dysplasie ectodermique                | Etude de cas<br>Grade D<br>Niveau 4 | 22 dents                        | Aplasia de l'os alvéolaire au niveau des édentements<br>Dents conoïdes<br>Crêtes alvéolaires fines<br>Hauteur osseuse faible | 9 ans          | Extraction mesiodens, apexification de toutes les dents maxillaires permanentes   |  |
|    |  |                                       |                                     |                                 |  | 10 ans et demi | Une fois les apex clos, tt endo des dents maxillaires et coping / coping des dents mand<br><br>En mandibulaire : prothèse avec attache intracoronaire |  |
| 65 | Kargül et al. 2001, Turquie<br>Hypohidrotic ectodermal dysplasia: dental, clinical, genetic and dermatoglyphic findings of three cases.<br><a href="https://pubmed.ncbi.nlm.nih.gov/11688814/">https://pubmed.ncbi.nlm.nih.gov/11688814/</a> | Dysplasie ectodermique                | Etude de cas<br>Grade D<br>Niveau 4 | 22 dents                        | Dents conoïdes<br>Crêtes alvéolaires fines<br>Diastème inter-incisif prononcé  | 8 ans          | PAP max et mand après exfoliation de 51/61  |  |
|    |  |                                       |                                     | Anodontie (4 dents temporaires) | Dents conoïdes<br>Crêtes alvéolaires fines<br>Diastème inter-incisif prononcé  | 4 ans          | Pose de 4 implants mand au niveau de 72-82<br>Bridge 53-63 et bridge supra-implantaire 73-83  |  |
|    |  |                                       |                                     | 23 dents                        | Dents conoïdes<br>Crêtes alvéolaires fines<br>Hauteur osseuse faible<br>Diastème inter-incisif prononcé                      | 11 ans         | Couronnes métal sur 11/21<br>PAP mand et PAC en overdenture max   |  |
| 66 | Jain et al.  |                                       | Etude de cas                        | 24 dents                        |  | 13 ans         | Extraction de toutes les dents temporaires + 11 et 21   |  |

|           |   |                        |                               |                          |   |                         |                    |   |
|-----------|---|------------------------|-------------------------------|--------------------------|---|-------------------------|--------------------|---|
|           | <b>2010, Inde</b><br>Hypohidrotic Ectodermal Dysplasia: Prosthetic and Endodontic Management<br><a href="https://pubmed.ncbi.nlm.nih.gov/27625559/">https://pubmed.ncbi.nlm.nih.gov/27625559/</a>   | Dysplasie ectodermique | Grade D Niveau 4              |                          | Dents conoïdes et hypoplasiques<br>Crêtes alvéolaires sous-développées<br>Hauteur osseuse faible                |                         | Planning établi    | Ttt endo et coping de 33 et 46<br>PAC au maxillaire et prothèse en overdenture à la mandibule   |
| <b>67</b> | <b>Ambrosio et al. 2011, Italie</b><br>Immediate Loading in Ectodermal Dysplasia: Clinical Case<br><a href="https://pubmed.ncbi.nlm.nih.gov/21684659/">https://pubmed.ncbi.nlm.nih.gov/21684659/</a>  | Dysplasie ectodermique | Etude de cas Grade D Niveau 4 | 19 dents                 | Dents conoïdes<br>Atrophie sévère du maxillaire   | 55 ans                  | Situation initiale | 11/12/13/27 + implants 21/22 + prothèse combinée posée à 50ans<br>33/36/43/46/47 + prothèse fixée complète posée à 50ans<br>Pas d'extractions faites<br>Extraction des dents maxillaires, pose de 6 implants, prothèse fixée totale maxillaire              |
| <b>68</b> | <b>Levy-Bercowski et al. 2018, Etats Unis</b><br>Immediate Vacuum Formed Overdenture for a Pediatric Patient with Ectodermal Dysplasia<br><a href="https://pubmed.ncbi.nlm.nih.gov/30869591/">https://pubmed.ncbi.nlm.nih.gov/30869591/</a>   | Dysplasie ectodermique | Etude de cas Grade D Niveau 4 | 20 dents                 | Dents conoïdes<br>Hauteur osseuse mand faible   |                         | Histoire dentaire  | PAP maxillaire, mauvaise rétention<br>8 ans et demi Gouttière réalisée avec des facettes 11/12/21/22 + pontiques 14/24<br>Réévaluation de l'esthétique tous les 6mois pour attendre le bon timing pour la mandibule   |
| <b>69</b> | <b>Lamazza et al. 2009, Italie</b><br>Implant-Prosthetic Partial-Arch Restoration in a Patient with Ectodermal Dysplasia Characterized by Oligodontia and Localized Bone Deficiency: A Case Report<br><a href="https://pubmed.ncbi.nlm.nih.gov/19344039/">https://pubmed.ncbi.nlm.nih.gov/19344039/</a> | Dysplasie ectodermique | Etude de cas Grade D Niveau 4 | 17 dents                 | Atrophie osseuse au niveau des édentements<br>Crêtes alvéolaires fines et plates<br>Fort diastème inter-incisif | 30 ans                  |                    | Distraction verticale ostéogénétique mandibulaire, greffe d'os autogène<br>Orthodontie pour fermer le diastème interincisif max<br>Pose de 4 implants mand + bridge de 34 à 44<br>Bridge sur 11/21/16/65/26 car PF supra-implantaire refusée par le patient |
| <b>70</b> | <b>Ergun et al. 2012, Turquie</b><br>Implant-Prosthetic Rehabilitation of a Patient with Nonsyndromic Oligodontia: A Clinical Report<br><a href="https://pubmed.ncbi.nlm.nih.gov/21905913/">https://pubmed.ncbi.nlm.nih.gov/21905913/</a>   | Non syndromique        | Etude de cas Grade D Niveau 4 | 13 dents                 | Hauteur de l'étage inf diminuée<br>Perte de DV  | 27 ans                  | Phase chirurgicale | Extraction des dents temporaires et de 38/48 et pose de 3 implants au niveau du maxillaire gauche<br>Phase prothétique Prothèses fixées complètes au maxillaire et à la mandibule   |
| <b>71</b> | <b>Filius et al. 2014, Pays Bas</b>   | Dysplasie ectodermique | Série de cas Niveau 4 Grade C | > 6 dents maxillaires et | Crêtes alvéolaires fines et plates<br>Perte de DV   | 4 enfants de 6 à 13 ans |                    | Pose de 2 implants symphysaires<br>PAC mandibulaire supra-implantaire   |

|    |  |                                       |                                     |  |  |        |   |
|----|--|---------------------------------------|-------------------------------------|--|--|--------|---|
|    | Implant-retained overdentures for young children with severe oligodontia: a series of four cases<br><a href="https://pubmed.ncbi.nlm.nih.gov/25109582/">https://pubmed.ncbi.nlm.nih.gov/25109582/</a>  |                                       |                                     | anodontie mandibulaire                 |  |        | PAP maxillaire  |
| 72 | <b>Cezaria Triches et al. 2017, Brésil</b><br>Implant-supported Oral Rehabilitation in Child with Ectodermal Dysplasia - 4-year Follow-up<br><a href="https://pubmed.ncbi.nlm.nih.gov/28381734/">https://pubmed.ncbi.nlm.nih.gov/28381734/</a>   | Dysplasie ectodermique                | Etude de cas<br>Grade D<br>Niveau 4 | > 6 dents                              | Microdontie<br>Hauteur de l'étage inf diminuée<br>Frein labial sup hypertrophique et insertion basse   | 8 ans  | Extraction des dents maxillaires infectées et dents ant mandibulaires<br>PAC maxillaire<br>Pose de 4 implants au niveau ant mandibulaire<br>Prothèse complète fixe mandibulaire |
|    |  |                                       |                                     |  |  | 9 ans  | Nouvelles prothèses : PAC max et 2 bridges sur implants mand séparés en inter-incisif   |
|    |  |                                       |                                     |  |  | 10 ans | Ajustements occlusaux   |
| 73 | <b>Kramer et al. 2007, Allemagne</b><br>Implants in children with ectodermal dysplasia: a case report and literature review<br><a href="https://pubmed.ncbi.nlm.nih.gov/17224035/">https://pubmed.ncbi.nlm.nih.gov/17224035/</a>   | Dysplasie ectodermique hypohydrotique | Etude de cas<br>Grade D<br>Niveau 4 | 25 dents                               | Crêtes alvéolaires sous-développées, fines et plates<br>Hauteur osseuse faible<br>Dents conoïdes   | 5 ans  | PAP max et PAC mand   |
|    |  |                                       |                                     |  |  | 8 ans  | Pose de 2 implants au niveau de 33 et 43<br>Nouvelle PAP max  |
|    |  |                                       |                                     |  |  |        | PAP mandibulaire sur barre supra-implantaire  |
| 74 | <b>Aydinbelge et al. 2013, Turquie</b><br>Implants in children with hypohidrotic ectodermal dysplasia: an alternative approach to esthetic management: case report and review of the literature<br><a href="https://pubmed.ncbi.nlm.nih.gov/24290558/">https://pubmed.ncbi.nlm.nih.gov/24290558/</a> | Dysplasie ectodermique hypohydrotique | Etude de cas<br>Grade D<br>Niveau 4 | 26 dents (11 / 21 en cours d'éruption) | Dents conoïdes<br>Hauteur osseuse faible<br>Hauteur de l'étage inf diminuée<br>Crêtes alvéolaires sous-développées, fines et plates                                | 7 ans  | Pose de 2 implants au niveau de 33 et 43 / mise en place de locator<br>PAC maxillaire en overdenture et PAC mandibulaire supra-implantaire                                      |
|    |  |                                       |                                     |  |  |        |   |
| 75 | <b>Celli et al. 2018, Italie</b><br>Interceptive treatment in ectodermal dysplasia using an innovative orthodontic/prosthetic modular appliance. A case report with 10- year follow-up<br><a href="https://pubmed.ncbi.nlm.nih.gov/30567449/">https://pubmed.ncbi.nlm.nih.gov/30567449/</a>          | Dysplasie ectodermique hypohydrotique | Etude de cas<br>Grade D<br>Niveau 4 | 13 dents                               | Crêtes alvéolaires fines<br>Classe I squelettique avec tendance à classe III<br>Rétrognatisme max et mand<br>Hypodivergence<br>Atrophie osseuse sévère max et mand | 6 ans  | PAP mand<br>PAP max avec vérin  |
|    |  |                                       |                                     |  |  |        |   |
| 76 | <b>Ping Lin et al. 2019, Taiwan</b>  |                                       | Etude de cas<br>Grade D<br>Niveau 4 | 13 dents                               | Microdontie<br>Infracclusion des Dt<br>Dents conoïdes  | 18 ans | Orthodontie pour aligner les dents ant max et mand + composites ant<br>Extraction de 55/65/74/84  |
|    |  |                                       |                                     |  |  |        |   |

|    |  |                        |                                     |          |  |                          |   |
|----|--|------------------------|-------------------------------------|----------|--|--------------------------|---|
|    | Interdisciplinary Approach to Treat Patients With Tooth Agenesis: A Case Report<br><a href="https://pubmed.ncbi.nlm.nih.gov/31490036/">https://pubmed.ncbi.nlm.nih.gov/31490036/</a>   |                        |                                     |          | Diastèmes<br>Rétrognatisme max et mand<br>Hauteur de l'étage inf diminuée<br>Fort recouvrement ant   |                          | Pose de 4 implants max et 4 implants mand<br>Couronnes solidarisées 14/15 et 24/25, facettes solidarisées ant de 13 à 23<br>Couronne sur 37/75/85, couronnes solidarisées 34/35 et 44/45  |
| 77 | Van Sickels et al. 2010, Etats Unis<br>Interdisciplinary management of patients with ectodermal dysplasia<br><a href="https://pubmed.ncbi.nlm.nih.gov/20553179/">https://pubmed.ncbi.nlm.nih.gov/20553179/</a>   | Dysplasie ectodermique | Etude de cas<br>Grade D<br>Niveau 4 | 20 dents | Hypoplasie du maxillaire<br>Malocclusion de classe III<br>Diastème inter-incisif   | 15 ans                   | Ostéotomie de Le Fort I et sinus lift<br>Extraction des Dt<br>Pose de 13 implants : 8 implants maxillaires et 5 implants mandibulaires<br>Couronnes provisoires au niveau des Imand et PM1 max pour servir d'ancrage<br>Traitement orthodontique : multibagues sur 11/21 pour aligner les dents et multibagues sur 33/implant 32 pour recréer l'espace pour un implant<br>Pose d'un implant supplémentaire mand<br>Couronnes ou bridges supra-implantaires + couronnes sur 11 et 21 |
| 78 | Kuroda et al. 2014, Japon<br>Interdisciplinary treatment of a nonsyndromic oligodontia patient with implant-anchored orthodontics<br><a href="https://pubmed.ncbi.nlm.nih.gov/24680022/">https://pubmed.ncbi.nlm.nih.gov/24680022/</a>                             | Non syndromique        | Etude de cas<br>Grade D<br>Niveau 4 | 7 dents  | Diastème inter-incisif peu prononcé<br>Beaucoup de rotations   | 18 ans et 11 mois        | Extraction de 55/75/85/63<br>Traitement ortho multibagues pour fermer le diastème inter-incisif, aligner les dents, aligner les milieux inter-incisifs, recréer l'espace pour 32/13/23, corriger les rotations<br>Implants 13/23 + couronnes provisoires<br>Implant 32 + couronne provisoire<br>Couronnes définitives max et mand   |
| 79 | Schüssl et al. 2015, Allemagne<br>Intermediate rehabilitation with (non)-prep all-ceramic onlays in an adolescent patient with oligodontia--4-year follow-up.<br><a href="https://pubmed.ncbi.nlm.nih.gov/25109372/">https://pubmed.ncbi.nlm.nih.gov/25109372/</a> |                        | Etude de cas<br>Grade D<br>Niveau 4 | 13 dents | Infraclusion des molaires temp<br>Béance latérale<br>Fort recouvrement ant   | 11 ans                   | Extraction de 73/74/83 pour faciliter l'éruption de 33/34/43<br>Onlays sur toutes les molaires temporaires  |
| 80 | Demir et al. 2007, Turquie<br>Kenny-Caffey Syndrome: oral findings and 4-year follow-up of overlay denture therapy<br><a href="https://pubmed.ncbi.nlm.nih.gov/18482522/">https://pubmed.ncbi.nlm.nih.gov/18482522/</a>  | Kenny-Caffey Syndrome  | Etude de cas<br>Grade D<br>Niveau 4 | 18 dents | Hypoplasie amélaire<br>Diastème inter-incisif très prononcé<br>Perte de DV avec contact I max-crête mand et pas de contacts au niveau des dents post<br>Dents conoïdes | 4 ans<br>9 ans<br>13 ans | Diagnostic : syndrome de Di George<br>Diagnostic de KCS posé<br>Overlay dentures<br>Renouvelées 2 fois en 4 ans   |
| 81 | Singer et al.  |                        | Etude de cas                        | 24 dents |  | ATCD                     | Multiples PAP depuis ses 3ans   |



|           |   |                                       |                               |          |   |               |   |
|-----------|---|---------------------------------------|-------------------------------|----------|---|---------------|---|
|           | <b>2012, Australie</b><br>Long-term follow-up of implant treatment for oligodontia in an actively growing individual: a clinical report<br><a href="https://pubmed.ncbi.nlm.nih.gov/23107235/">https://pubmed.ncbi.nlm.nih.gov/23107235/</a>        | Dysplasie ectodermique hypohydrotique | Grade D Niveau 4              |          | Dents conoïdes<br>Diastème inter-incisif très prononcé<br>Crêtes alvéolaires sous-développées<br>Hauteur osseuse faible | 11 ans        | Pose de 7 implants mandibulaires  |
|           |   |                                       |                               |          |   | 12 ans        | Pose de 2 bridges provisoires supra-implantaires 31-36 et 41-45<br>Traitement orthodontique au maxillaire pour aligner les dents, fermer le diastème inter-incisif et recréer les espaces pour les dents manquantes<br>Pose de 2 bridges 11-13 et 21-23 |
|           |   |                                       |                               |          |   | 16 ans        | Pose des 2 bridges définitifs supra-implantaires 31-36 et 41-45   |
|           |   |                                       |                               |          |   | 28 ans        | Bridges antérieurs max refaits<br>PAP max<br>Prothèse partielle fixe mandibulaire<br>Overlay sur 46   |
| <b>82</b> | <b>Manuja et al. 2011, Inde</b><br>Management of a case of ectodermal dysplasia: a multidisciplinary approach<br><a href="https://pubmed.ncbi.nlm.nih.gov/22041116/">https://pubmed.ncbi.nlm.nih.gov/22041116/</a>                                  | Dysplasie ectodermique                | Etude de cas Grade D Niveau 4 | 23 dents | Dents conoïdes<br>Hauteur osseuse faible<br>Crêtes alvéolaires fines et plates  | 9 ans         | Extraction 12/22 (mobiles et cariées)<br><br>PAP max et PAC mand  |
| <b>83</b> | <b>Tong et al. 2014, Singapour</b><br>Management of a child with severe hypodontia in the mixed dentition stage of development.<br><a href="https://pubmed.ncbi.nlm.nih.gov/25091626/">https://pubmed.ncbi.nlm.nih.gov/25091626/</a>                | Non syndromique                       | Etude de cas Grade D Niveau 4 | 13 dents | Microdontie 31/41/42/43<br>Perte de DV<br>Diastème inter-incisif très prononcé<br>Crêtes alvéolaires sous-développées   | 10 ans        | Composites esthétiques sur 31/41/42/43<br>PAP max 54-64 en overdenture avec diastème  |
|           |   |                                       |                               |          |   | 12 ans        | PAP max refaite sans diastème   |
| <b>84</b> | <b>Abbo et al. 2006, Etats Unis</b><br>Management of a patient with hypodontia, using implants and all-ceramic restorations: a clinical report<br><a href="https://pubmed.ncbi.nlm.nih.gov/16543014/">https://pubmed.ncbi.nlm.nih.gov/16543014/</a> |                                       | Etude de cas Grade D Niveau 4 | 6 dents  |   | 16 ans        | Mainteneurs d'espace mand<br>Bridge 32-42<br><br>Implant + couronne implanto-portée au niveau de 35 et 45   |
| <b>85</b> | <b>Durey et al. 2014, Angleterre</b><br>Management of severe hypodontia.<br><a href="https://pubmed.ncbi.nlm.nih.gov/24413116/">https://pubmed.ncbi.nlm.nih.gov/24413116/</a>   |                                       | Etude de cas Grade D Niveau 4 | 10 dents | Diastème inter-incisif prononcé   | Anciennes PAP |   |
|           |   |                                       |                               |          |   | 20 ans        | Extraction 71/73/81<br>Traitement ortho multibagues pour distaliser 33, redresser 24 et fermer le diastème inter-incisif<br>PAP max et mand<br>Pose d'implants au niveau de 12/22, 25/35, 31/41/42  |

|    |  |                                 |                                     |          |   |            |   |   |
|----|--|---------------------------------|-------------------------------------|----------|---|------------|---|---|
|    |  |                                 |                                     |          |   |            | Couronnes sur 12/22/25/35 et couronnes solidarisées 31-42   |   |
| 86 | <p><b>Scarparo et al. 2003, Brésil</b><br/>Management of severe partial hypodontia: case report.<br/><a href="https://pubmed.ncbi.nlm.nih.gov/12597684/">https://pubmed.ncbi.nlm.nih.gov/12597684/</a></p>   |                                 | Etude de cas<br>Grade D<br>Niveau 4 | 8 dents  | Microdentie 12/22<br>Diastème inter-incisif max et mand<br>Supracluse<br>Crêtes alvéolaires fines   | 11 ans     | Extraction 73/83  |   |
|    |  |                                 |                                     |          |   |            | PAP max avec vérin  |   |
|    |  |                                 |                                     |          |   |            | PAP mand  |   |
| 87 | <p><b>Fernandes Mello et al. 2015, Brésil</b><br/>Mini-implants: alternative for oral rehabilitation of a child with ectodermal dysplasia<br/><a href="https://pubmed.ncbi.nlm.nih.gov/25672389/">https://pubmed.ncbi.nlm.nih.gov/25672389/</a></p>                      | Dysplasie ectodermique          | Etude de cas<br>Grade D<br>Niveau 4 | 24 dents | Perte de DV 11 et 21 coniques<br>Xérostomie<br>Diastème inter-incisif très prononcé<br>Hauteur osseuse faible<br>Crêtes alvéolaires fines | 9 ans      | 1ère approche   | Restauration de 11/21 et PAP max et mand                  |
|    |  |                                 |                                     |          |   |            |   | Non choisi car échec de rétention des anciennes prothèses |
|    |  |                                 |                                     |          |   |            | Composites ant sur 11/21  |   |
|    |  |                                 |                                     |          |   |            | Pose de 2 implants mand au niveau de 33/43  |   |
|    |  |                                 |                                     |          |   |            | PAP max et PAP supra-implantaire avec attachements en mand  |   |
| 88 | <p><b>Adeboye et al. 2009, Angleterre</b><br/>Multidisciplinary management of Blepharo-Cheilo-Dontic Syndrome and the role of overdenture in dental management<br/><a href="https://pubmed.ncbi.nlm.nih.gov/20073547/">https://pubmed.ncbi.nlm.nih.gov/20073547/</a></p> | Blepharo-Cheilo-Dontic Syndrome | Etude de cas<br>Grade D<br>Niveau 4 | 11 dents | Classe III squelettique et molaire<br>Hypoplasie maxillaire sévère  | Historique | Réparation de la fente labio-palatine   |   |
|    |  |                                 |                                     |          |   |            | Ext 21 car hypoplasique et ext22 car cariée   |   |
|    |  |                                 |                                     |          |   |            | Soins restaurateurs sous AG   |   |
|    |  |                                 |                                     |          |   |            | Prothèse max non utilisée car non rétentive   |   |
|    |  |                                 |                                     |          |   |            | 12ans   | PAC max en overdenture                                    |
| 89 | <p><b>Goncalves et al. 2013, Brésil</b><br/>Multidisciplinary therapy of extensive oligodontia: a case report<br/><a href="https://pubmed.ncbi.nlm.nih.gov/23780360/">https://pubmed.ncbi.nlm.nih.gov/23780360/</a></p>  | Non syndromique                 | Etude de cas<br>Grade D<br>Niveau 4 | 11 dents | Béance ant<br>Diastème inter-incisif<br>Crête alvéolaire sous-développée au niveau ant mand   | 12 ans     | Extraction de toutes les Dt (mauvais ratio C/R)   |   |
|    |  |                                 |                                     |          |   |            | PAP mand transitoire  |   |
|    |  |                                 |                                     |          |   |            | Ttt ODF multibagues au max pour fermer le diastème inter-incisif et corriger la beance ant (ajout de 12/13/22/23 sur les multibagues) (8mois) |   |
|    |  |                                 |                                     |          |   |            | PAP max et mand   |   |
| 90 | <p><b>Tripathi et al. 2015, Inde</b><br/>Multidisciplinary Rehabilitation in a Case of Congenital Aglossia with Situs Inversus Totalis<br/><a href="https://pubmed.ncbi.nlm.nih.gov/26349289/">https://pubmed.ncbi.nlm.nih.gov/26349289/</a></p>                         | Aglossie                        | Etude de cas<br>Grade D<br>Niveau 4 | 11 dents | Diastème inter-incisif  | 38 ans     | Etat dentaire   | Multiplés caries  |
|    |  |                                 |                                     |          |   |            |   | Bridge 14-16 avec appui sur 13, couronne 24, couronne 47  |
|    |  |                                 |                                     |          |   |            |   | Kyste au niveau de la mandibule gauche                    |
|    |  |                                 |                                     |          |   |            | Excision du kyste et extraction de 17/18/34 (mauvais pronostic)   |   |
|    |  |                                 |                                     |          |   |            | Traitements endo de 37/44 (cariées)   |   |
|    |  |                                 |                                     |          |   |            | Traitement orthodontique pour agrandir le maxillaire et aligner les dents maxillaires + réingresser et vestibuler les Imax                    |   |
|    |  |                                 |                                     |          |   |            | Dépose du bridge 13-16 et extraction de la racine de 14   |   |
|    |  |                                 |                                     |          |   |            | Nouveau bridge 13-16  |   |

|    |  |                                    |                                     |          |   |        |  |
|----|--|------------------------------------|-------------------------------------|----------|---|--------|--|
|    |  |                                    |                                     |          |   |        | Couronnes télescopiques sur toutes les dents mand  |
|    |  |                                    |                                     |          |   |        | PAC mand en overdenture  |
|    |  |                                    |                                     |          |   |        | Suite du traitement orthodontique maxillaire pour correspondre avec la PACmand   |
|    |  |                                    |                                     |          |   |        | Bridge 11-24   |
| 91 | Nishimura et al. 2006, Japon<br>Multidisciplinary treatment of mandibular prognathism with multiple congenitally missing teeth.<br><a href="https://pubmed.ncbi.nlm.nih.gov/16924156/">https://pubmed.ncbi.nlm.nih.gov/16924156/</a> | Non syndromique                    | Etude de cas<br>Grade D<br>Niveau 4 | 7 dents  | Malocclusion de classe III<br>Prognatisme mandibulaire<br>Déviation des milieux<br>Diastème inter-incisif<br>Béance latérale droite<br>Infraclusion de 55/65/75 | 18 ans | Extraction 85  |
|    |  |                                    |                                     |          |   | 20 ans | Traitement multibagues pré-chir pour aligner les dents et fermer le diastème inter-incisif   |
|    |  |                                    |                                     |          |   | 21 ans | Extraction de 53/54/55 et 63/64/65   |
|    |  |                                    |                                     |          |   |        | Pose de 7 implants au niveau de 53/54/55, 63/64/65 et 85   |
|    | Couronne 85 et couronnes solidarisées 53/54/55 et 63/64/65   |                                    |                                     |          |   |        |  |
| 92 | Bural et al. 2012, Turquie<br>Multidisciplinary treatment of non-syndromic oligodontia<br><a href="https://pubmed.ncbi.nlm.nih.gov/22509127/">https://pubmed.ncbi.nlm.nih.gov/22509127/</a>  | Non syndromique                    | Etude de cas<br>Grade D<br>Niveau 4 | 11 dents | Inversé d'occlusion droite et gauche<br>Crêtes alvéolaires fines<br>Diastème inter-incisif très prononcé  | 17 ans | Etat dentaire  |
|    |  |                                    |                                     |          |   |        | Traitements endos sur 16 et 26   |
|    |  |                                    |                                     |          |   |        | Traitement orthodontique   |
|    |  |                                    |                                     |          |   |        | Extraction des Dt (mauvais ratio C/R)  |
|    | Bridges complets max et mand   |                                    |                                     |          |   |        |  |
| 93 | Pannu et al. 2014, Inde<br>Non-syndromic oligodontia in permanent dentition: a case report<br><a href="https://www.ncbi.nlm.nih.gov/pmc/articles/PMC4335449/">https://www.ncbi.nlm.nih.gov/pmc/articles/PMC4335449/</a>              | Non syndromique                    | Etude de cas<br>Grade D<br>Niveau 4 | 6 dents  | Crête alvéolaire ant mand fine et plate   | 8 ans  | Extractions des racines résiduelles et traitements restaurateurs   |
|    |  |                                    |                                     |          |   |        | Arc lingual pour remplacer les incisives mandibulaires   |
| 94 | Martinho et al. 2019, Portugal<br>Oculo-Facio-Cardio-Dental Syndrome: A Case Report about a Rare Pathological Condition<br><a href="https://pubmed.ncbi.nlm.nih.gov/30875852/">https://pubmed.ncbi.nlm.nih.gov/30875852/</a>         | Oculo-Facio-Cardio-Dental Syndrome | Etude de cas<br>Grade D<br>Niveau 4 | 10 dents | Malocclusion de classe III<br>Prognatisme mandibulaire<br>Assymétrie faciale<br>Supraclusion<br>Inversé d'occlusion bilatéral                                   | 26 ans | Traitement ortho pré-chir pour corriger la malocclusion, aligner les dents : multibagues mand avec gouttière max pour lever l'occlusion puis multibagues max et mand |
|    |  |                                    |                                     |          |   | 31 ans | Chirurgie de Le Fort I au max et ostéotomie sagittale bilatérale en mand (anomalies squelettiques)   |
|    |  |                                    |                                     |          |   | 32 ans | Fin du ttt ortho -> contention avec dents prothétiques pour remplacer les dents absentes   |
|    |  |                                    |                                     |          |   | 33 ans | Pose d'implants au niveau de 13/22/24 + couronnes supra-implantaires   |
|    | Dépose de l'implant 24 car péri-implantite   |                                    |                                     |          |   |        |  |
| 95 | Reiche et al. 2015, Hongrie<br>Oligodontia in a teenager with Down syndrome - a case study   | Syndrome de Down                   | Etude de cas<br>Grade D<br>Niveau 4 | 6 dents  | Malocclusion de classe III<br>Macroglossie<br>Béance antérieure   | 18 ans | Extraction de 53/63/65   |
|    |  |                                    |                                     |          |   |        | Traitement orthodontique pour fermer la béance antérieure et réaligner les dents ant max en laissant un espace suffisant pour 12/22                                  |
|    |  |                                    |                                     |          |   |        | Implants non réalisables à cause des atrophies osseuses + la patiente ne veut pas de PAP   |

|     |   |                                       |                                     |          |  |  |  |
|-----|---|---------------------------------------|-------------------------------------|----------|--|--|--|
|     | <a href="https://pubmed.ncbi.nlm.nih.gov/25338122/">https://pubmed.ncbi.nlm.nih.gov/25338122/</a>   |                                       |                                     |          |  |  | Extraction de 71/81 et pose de 4 implants au niveau de 12/22 et 31/41<br>Bridge implanto-porté 31-41 et couronnes implanto-portées sur 12 et 22  |
| 96  | <b>Unalan et al. 2001, Turquie</b><br>Oligodontia: a case report<br><a href="https://pubmed.ncbi.nlm.nih.gov/11497005/">https://pubmed.ncbi.nlm.nih.gov/11497005/</a>   | NS                                    | Etude de cas<br>Grade D<br>Niveau 4 | 15 dents | Perte de DV<br>Imand conoïdes  | 11 ans   | Soins conservateurs<br>Composites esthétiques sur 71/81/42<br>PAC max en overdenture   |
| 97  | <b>Chung et al. 2009, Corée du Sud</b><br>Oral rehabilitation for a patient with oligodontia and maxillary hypoplasia<br><a href="https://pubmed.ncbi.nlm.nih.gov/21165248/">https://pubmed.ncbi.nlm.nih.gov/21165248/</a>              |                                       | Etude de cas<br>Grade D<br>Niveau 4 | 15 dents | Prognatisme mandibulaire<br>Hypoplasie du maxillaire<br>Atrophie des crêtes alvéolaires au niveau des édentements<br>Inversé d'occlusion bilatéral<br>Malocclusion de classe III | 18 ans   | Traitement orthodontique : <i>objectif??</i><br>Ostéotomie de Le Fort I (hypoplasie du maxillaire)<br>Implants non réalisables à cause des atrophies osseuses + la patiente ne veut pas de PAP<br>Extraction de 11/71/72/82/84<br>Bridges complets max et mand   |
| 98  | <b>Paes Torres et al. 2019, Brésil</b><br>Oral Rehabilitation of a Child with Hypohidrotic Ectodermal Dysplasia<br><a href="https://pubmed.ncbi.nlm.nih.gov/31645258/">https://pubmed.ncbi.nlm.nih.gov/31645258/</a>                    | Dysplasie ectodermique hypohydratique | Etude de cas<br>Grade D<br>Niveau 4 | 16 dents | Crêtes alvéolaires fines et plates<br>Dents conoïdes<br>Diastème inter-incisif très prononcé   | 6 ans<br>6 ans et 6 mois                               | Composites ant sur 51/61 car coniques<br>PAP max pour remplacer 12/22<br>ATCD de PAP mand inconfortable pour la patiente<br>Bridge 75-85<br>Composite sur 12 car conique et PAP max adaptée  |
| 99  | <b>Itthagarun et al. 2000, Hong-Kong</b><br>Oral rehabilitation of a hypohidrotic ectodermal dysplasia patient: a 6-year follow-up<br><a href="https://pubmed.ncbi.nlm.nih.gov/11203989/">https://pubmed.ncbi.nlm.nih.gov/11203989/</a> | Dysplasie ectodermique hypohydratique | Etude de cas<br>Grade D<br>Niveau 4 | 16 dents | Dents conoïdes<br>Diastème inter-incisif<br>Crête alvéolaire ant mand fine   | 3 ans (3 I max coniques)<br>6 ans<br>7 ans (21 sortie) | Pas de traitements possibles par manque de coopération et réflexe nauséux --> ctrl tout les 4mois pour proposer une prise en charge dès une meilleure coopération<br>PAP mand<br>Couronnes composites solidarisées 51/61 (représentant 51/61/62)<br>Couronnes composites sur 53/52/63<br>Multiples adaptations de la PAP mand<br>Appareil ortho amovible pour fermer le diastème inter-incisif --> échec car non porté<br>Traitement ortho multibague pour fermer le diastème inter-incisif<br>Bridge compo 21-53 envisagé non réalisé car pas d'hygiène<br>Composite 21 pour ressembler à 51<br>Appareil ortho amovible pour faire la contention en attendant de retrouver une bonne hygiène mais l'appareil et la PAP ne sont plus portés par l'enfant |
| 100 | <b>Maiorana et al.</b>  |                                       | Etude de cas                        | 14 dents |  | 35 ans   | Anciennes prothèses amovibles mal adaptées   |

|            |  |                                       |                                     |   |   |                      |  |
|------------|--|---------------------------------------|-------------------------------------|---|---|----------------------|--|
|            | <b>2017, Italie</b><br>Oral Rehabilitation of a Patient With Ectodermal Dysplasia Treated With Fresh-Frozen Bone Allografts and Computer-Guided Implant Placement: A Clinical Case Report<br><a href="https://pubmed.ncbi.nlm.nih.gov/28208056/">https://pubmed.ncbi.nlm.nih.gov/28208056/</a> | Dysplasie ectodermique hypohydrotique | Grade D<br>Niveau 4                 |   | Atrophie osseuse sévère max et mand<br>Crêtes alvéolaires plates  |                      | Extraction de toutes les dents<br>Augmentation osseuse<br>Pose de 6 implants maxillaires (au niveau des 2/4/6)<br>Pose de 4 implants mand (au niveau des 2/4)<br>Prothèses fixées totales max et mand  |
| <b>101</b> | <b>Kirmeier et al. 2009, Autriche</b><br>Oral rehabilitation of adult twins with severe lack of bone due to hypohidrotic ectodermal dysplasia--a 12-month follow-up<br><a href="https://pubmed.ncbi.nlm.nih.gov/19070767/">https://pubmed.ncbi.nlm.nih.gov/19070767/</a>                       | Dysplasie ectodermique hypohydrotique | Série de cas<br>Niveau 4<br>Grade C | Patient A :<br>anodontie<br><br>Patient B :<br>26 dents | Hypoplasie du maxillaire<br>Profil prognathe<br>33/43 conoïdes  | 18 ans               | Patient B    Extraction de 33/43<br>Augmentation osseuse<br>Pose de 8 implants maxillaires et 6 implants mandibulaires<br>Barres implantaire<br>Overdentures implantaire max et mand   |
| <b>102</b> | <b>Bulut et al. 2010, Turquie</b><br>Oral rehabilitation with endosseous implants in a child with ectodermal dysplasia: a case report<br><a href="https://pubmed.ncbi.nlm.nih.gov/21080757/">https://pubmed.ncbi.nlm.nih.gov/21080757/</a>   | Dysplasie ectodermique hypohydrotique | Etude de cas<br>Grade D<br>Niveau 4 | 26 dents<br>(2 dents coniques ant au maxillaire)        | Hypoplasie du maxillaire<br>Hauteur osseuse faible<br>Crêtes alvéolaires sous-développées<br>Perte de DV  | 11 ans<br><br>12 ans | PAPmax et PACmand<br>Pose de 2 implants symphysaires<br>Coiffes télescopiques sur les 2 dents max<br>PAC en overdenture max et PAC supra-implantaire mand  |
| <b>103</b> | <b>King et al. 2019, Royaume Uni</b><br>Oral sequelae and rehabilitation considerations for survivors of childhood cancer<br><a href="https://pubmed.ncbi.nlm.nih.gov/30850784/">https://pubmed.ncbi.nlm.nih.gov/30850784/</a>   | Survivants du cancer                  | Série de cas<br>Niveau 4<br>Grade C | 12 dents<br><br>14 dents<br>(Anodontie maxillaire)      | Malocclusion de classe III<br>Inversé d'occlusion à gauche<br>Malformations radiculaires de toutes les dents sauf 48<br><br>Aplasia du maxillaire<br>Inversé d'occlusion à gauche<br>Malformations radiculaires de toutes les dents | 18 ans<br><br>20 ans | Composites sur 12/11/22/32 pour l'esthétique<br>2 implants présents secteur 1 avec une barre supra-implantaire et une overdenture clipsée --> overdenture perdue car implants unilatéraux<br>Pose de 2 implants au niveau ant au maxillaire<br>Attachements magnétiques et overdenture retenues par des aimants au max |
| <b>104</b> | <b>Doruk et al. 2003, Turquie</b><br>Orthodontic and orthopedic treatment of a patient with incontinentia pigmenti   | Incontinentia pigmenti                | Etude de cas<br>Grade D<br>Niveau 4 | 10 dents  | 15 et 22 conoïdes<br>Déviation des milieux inter-incisifs<br>Diastèmes inter-incisifs max et mand prononcés   | 16 ans               | Gouttière maxillaire à vérin pour l'expansion du maxillaire<br>Gouttière utilisée comme rétention<br>Appareils orthodontiques fixes pour distaler les 2èmes prémolaires (car pas de dents post ne permettant pas de remplacer les dents avec une PF)<br>Plaque de Hawley pour rétention                                |

|                                    |  |                                      |                                     |          |   |        |   |
|------------------------------------|--|--------------------------------------|-------------------------------------|----------|---|--------|---|
|                                    | <a href="https://pubmed.ncbi.nlm.nih.gov/14719744/">https://pubmed.ncbi.nlm.nih.gov/14719744/</a>  |                                      |                                     |          |   |        | Bridges complets max et mand 16-26 et 36-46   |
| 105                                | <b>Yenisey et al. 2004, Turquie</b><br>Orthodontic and prosthodontic treatment of ectodermal dysplasia-- a case report<br><a href="https://pubmed.ncbi.nlm.nih.gov/15192726/">https://pubmed.ncbi.nlm.nih.gov/15192726/</a>  | Dysplasie ectodermique anhydrothique | Etude de cas<br>Grade D<br>Niveau 4 | 25 dents | Crêtes alvéolaires sous-développées, fines et plates<br>Dents conoïdes                            | 10 ans | Traction orthodontique de la dent incluse   |
|                                    |  |                                      |                                     |          |   |        | Prothèses amovibles immédiates lors du ttt ortho                                    |
|                                    |  |                                      |                                     |          |   |        | Mise en place de coping métalliques sur les 3 dents présentes                       |
|                                    |  |                                      |                                     |          |   |        | PAC mand et PAC max en overdenture avec des fermoirs                                |
| 106                                | <b>De Rezende et al. 2004, Brésil</b><br>Osseointegrated implants in the oral rehabilitation of a patient with cleft lip and palate and ectodermal dysplasia: a case report<br><a href="https://pubmed.ncbi.nlm.nih.gov/15623068/">https://pubmed.ncbi.nlm.nih.gov/15623068/</a>             | EEC Syndrome                         | Etude de cas<br>Grade D<br>Niveau 4 | 26 dents | Hauteur osseuse faible surtout au maxillaire  | 10ans  | Sinusi lift bilatéral   |
|                                    |  |                                      |                                     |          |   |        | Pose de 4 implants max au niveau de 14/15 et 23/24                                  |
|                                    |  |                                      |                                     |          |   |        | Pose de 2 implants mand au niveau de 33/43  |
|                                    |  |                                      |                                     |          |   |        | Attachements boules au niveau des implants max                                      |
|                                    |  |                                      |                                     |          |   |        | Barre implantaire mand  |
| PAC supra-implantaires max et mand |  |                                      |                                     |          |   |        |   |
| 107                                | <b>Sadashiva et al. 2013, Inde</b><br>Osseointegrated supported prosthesis and interdisciplinary approach for prosthodontic rehabilitation of a young patient with ectodermal dysplasia<br><a href="https://pubmed.ncbi.nlm.nih.gov/24151512/">https://pubmed.ncbi.nlm.nih.gov/24151512/</a> | Dysplasie ectodermique anhydrothique | Etude de cas<br>Grade D<br>Niveau 4 | 19 dents | Dents conoïdes et hypoplasiques   | 14ans  | Extraction des dents temporaires  |
|                                    |  |                                      |                                     |          |   |        | PAP max et mand   |
|                                    |  |                                      |                                     |          |   | 15ans  | Overdentures max et mand sans préparer les dents                                    |
|                                    |  |                                      |                                     |          |   |        | Multiples rebasages   |
|                                    |  |                                      |                                     |          |   | 18ans  | Copings sur les dents et mise en place d'une barre max et mand                      |
|                                    |  |                                      |                                     |          |   |        | Overdentures max et mand sur dents et barre   |
|                                    |  |                                      |                                     |          |   | 21ans  | Pose de 3 implants maxillaires (12/13/21) et de 3 implants mandibulaires (32/41/43) |
|                                    |  |                                      |                                     |          |   |        | Rebasage de la prothèse pour le temps de cicat                                      |
| 108                                | <b>Pavarina et al. 2001, Brésil</b><br>Overlay removable partial dentures for a patient with ectodermal dysplasia: a clinical report<br><a href="https://pubmed.ncbi.nlm.nih.gov/11753305/">https://pubmed.ncbi.nlm.nih.gov/11753305/</a>  | Dysplasie ectodermique               | Etude de cas<br>Grade D<br>Niveau 4 | 22 dents | Crête alvéolaire mandibulaire sous-développée<br>Perte de DV<br>Diastème inter-incisif            | 18ans  | PAP max et mand   |
|                                    |  |                                      |                                     |          |   |        | Ajustements de la DV  |
|                                    |  |                                      |                                     |          |   |        | Composites sur 53/63/83   |
|                                    |  |                                      |                                     |          |   |        | PAP métal définitives max et mand   |
|                                    |  |                                      |                                     |          |   |        | Composites ant  |
| 109                                | <b>Szemraj-Folmer et al. 2019, Pologne</b><br>Patient with asymmetric multiple hypodontia treated with   | Dysplasie ectodermique               | Etude de cas<br>Grade D<br>Niveau 4 | 12 dents | Frein labial sup hypertrophique<br>Diastème inter-incisif<br>Déviation des milieux inter-incisifs | 8 ans  | Solution implantaire non proposée à cause de l'âge du patient                       |
|                                    |  |                                      |                                     |          |   | 10 ans | Extraction de 62/65/74/84   |
|                                    |  |                                      |                                     |          |   |        | Appareil orthodontique amovible pour distaler 16                                    |

|            |  |                                       |                                     |          |  |                                      |  |  |
|------------|--|---------------------------------------|-------------------------------------|----------|--|--------------------------------------|--|--|
|            | autotransplantation of 2 premolars<br><a href="https://pubmed.ncbi.nlm.nih.gov/30591156/">https://pubmed.ncbi.nlm.nih.gov/30591156/</a>  |                                       |                                     |          | Malocclusion de classe II<br>Infraclusion de 75/85       |                                      | Extraction de 53/54/64/64/75<br>Transplantation de 14 et 45 entre 21 et 26   |  |
|            |  |                                       |                                     |          |  | 11 ans                               | Traitement orthodontique multibagues pour fermer le diastème inter-incisif et les autres diastèmes, réaligner les milieux, aligner les dents et recréer des espaces suffisants |  |
|            |  |                                       |                                     |          |  | 13 ans                               | Traitement endo de 14 (début de résorption radiculaire)<br>Composites ant sur 11 et 21   |  |
|            |  |                                       |                                     |          |  | 15 ans                               | Traitement endo de 45 (début de résorption radiculaire)<br>Remplacement de 12 : dent prothétique sur un fil renforcé<br>Bridge composite 22-26                                 |  |
| <b>110</b> | <b>Ferri et al. 2007, France</b><br>[Preprosthesis surgery: a case of oligodontia]a case of oligodontia]<br><a href="https://pubmed.ncbi.nlm.nih.gov/17346571/">https://pubmed.ncbi.nlm.nih.gov/17346571/</a>  |                                       | Etude de cas<br>Grade D<br>Niveau 4 | 24 dents | Résorption osseuse maxillaire<br>Classe III squelettique | ATCD                                 | PAP max et mand  |  |
|            |  |                                       |                                     |          |  | 18 ans                               | Extraction de 16/26<br>Ostéotomie de Le Fort I et greffes osseuses<br>Pose de 10 implants max et 8 implants mand<br>Bridges implanto-portés max et mand                        |  |
| <b>111</b> | <b>Berfendal 2001, Suède</b><br>Prosthetic habilitation of a young patient with hypohidrotic ectodermal dysplasia and oligodontia: a case report of 20 years of treatment<br><a href="https://pubmed.ncbi.nlm.nih.gov/12066645/">https://pubmed.ncbi.nlm.nih.gov/12066645/</a> | Dysplasie ectodermique hypohydrotique | Etude de cas<br>Grade D<br>Niveau 4 | 14 dents | Diastème inter-incisif très prononcé                     | Cas traité précédemment par l'équipe | 6ans, anodontie en mand --> PAC supra-implantaire en mand  |  |
|            |  |                                       |                                     |          |  | Plan de ttt provisoire               | 12-14ans   | Traitement ortho : objectif ?                  |
|            |  |                                       |                                     |          |  |                                      | 14-15ans   | Prothèses fixes partielles sur onlay et/ou PAP |
|            |  |                                       |                                     |          |  |                                      | 15-20ans   | Maintenance                                    |
|            |  |                                       |                                     |          |  |                                      | 20-25ans   | Prothèses fixes supra-implantaires             |
|            |  |                                       |                                     |          |  | 12-15 ans                            | Traitement ortho fixe pour fermer le diastème inter-incisif  |  |
|            |  |                                       |                                     |          |  | 15 ans                               | Prothèses fixes partielles sur onlay au niveau de 12-22 et 33-42<br>Proposition de PAP max refusée   |  |
|            |  |                                       |                                     |          |  | 19 ans                               | Proposition implantaire avec augmentation osseuse refusée<br>PAP max   |  |
|            |  |                                       |                                     |          |  | 22 ans                               | Pose de 3 implants au niveau du maxillaire droit<br>Bridge implanto-porté 12-15 + bridge dento-porté 22-26<br>Couronnes 11 et 21   |  |
|            |  |                                       |                                     |          |  | 26 ans                               | Extraction de 33/43 et des Dt<br>Pose de 4 implants mandibulaires  |  |

|   |  |                                       |                               |   |   |                   |   |  |
|---|--|---------------------------------------|-------------------------------|---|---|-------------------|---|--|
|   |  |                                       |                               |   |   |                   | Bridge implanto-porté 35-45   |  |
| 112   | Teixeira Marques et al. 2013, Brésil<br>Prosthetic rehabilitation in children: an alternative clinical technique<br><a href="https://pubmed.ncbi.nlm.nih.gov/24175103/">https://pubmed.ncbi.nlm.nih.gov/24175103/</a>                        | Dysplasie ectodermique hypohydrotique | Etude de cas Grade D Niveau 4 | 27 dents (21 en évolution intraosseuse) | Dents conoïdes<br>Hauteur osseuse faible<br>Crêtes alvéolaires fines et plates<br>Diastème inter-incisif    | 5 ans             | Etat dentaire Composites ant sur 52-62  |  |
|   |  |                                       |                               |   |   |                   | PAP max et PAC mand   |  |
|   |  |                                       |                               |   |   |                   | Programme   | Suivi et PAP/PAC à refaire pour suivre la croissance |
| 113   | Kiener et al. 2003, Allemagne<br>[Prosthetic rehabilitation in ectodermal dysplasia. Case report]<br><a href="https://pubmed.ncbi.nlm.nih.gov/14626827/">https://pubmed.ncbi.nlm.nih.gov/14626827/</a>                                       | Dysplasie ectodermique                | Etude de cas Grade D Niveau 4 | 18 dents                                | Hypoplasie des crêtes alvéolaires, fines et plates<br>Hauteur osseuse faible<br>Dents conoïdes<br>Email fin | 7 ans --> 12 ans  | PAPmax  |  |
|   |  |                                       |                               |   |   |                   | Traitement par marsupialisation et plaque d'expansion   |  |
|   |  |                                       |                               |   |   |                   | Multiples adaptations   |  |
|   |  |                                       |                               |   |   | 18 ans            | Ext 12 et prothèse modifiée   |  |
|   |  |                                       |                               |   |   |                   | Ttt endo des dents ant  |  |
|   |  |                                       |                               |   |   |                   | Coiffes métalliques avec élément de rétention sur les dents ant max                                   |  |
|   |  |                                       |                               |   |   |                   | Coiffes sur 16/26 et les dents mand   |  |
| Prothèse max avec appui sur les coiffes ant et prolongement métal sur 55/16/65/26 |  |                                       |                               |   |   |                   |   |  |
| Prothèse mand avec appui sur les coiffes de 33/43 et prolongement métal sur 36/46 |  |                                       |                               |   |   |                   |   |  |
| 114   | Lo Muzio et al. 2005, Italie<br>Prosthetic rehabilitation of a child affected from anhydrotic ectodermal dysplasia: a case report<br><a href="https://pubmed.ncbi.nlm.nih.gov/16127480/">https://pubmed.ncbi.nlm.nih.gov/16127480/</a>       | Dysplasie ectodermique anyhydrotique  | Etude de cas Grade D Niveau 4 | 27 dents (11 pas encore euptionnée)     | Dents coniques<br>Perte de DV<br>Crêtes alvéolaires fines   | 5 ans             | PAP max et mand   |  |
|   |  |                                       |                               |   |   | 7 ans (11 sortie) | Composites esthétiques sur 11/51 coniques pour ressembler à 11/12                                     |  |
|   |  |                                       |                               |   |   |                   | PAP max et mand refaites  |  |
| 115   | Bala et al. 2012, Inde<br>Prosthetic rehabilitation of a child suffering from hypohidrotic ectodermal dysplasia with complete anodontia<br><a href="https://pubmed.ncbi.nlm.nih.gov/25206157/">https://pubmed.ncbi.nlm.nih.gov/25206157/</a> | Dysplasie ectodermique hypohydrotique | Etude de cas Grade D Niveau 4 | Anodontie totale                        | Crêtes alvéolaires fines et plates<br>Hauteur osseuse faible  | 7 ans             | PAC max et mand   |  |
| 116   | Balkaya et al. 2014, Turquie<br>Prosthetic rehabilitation of a patient with a unilateral cleft palate: a clinical report<br><a href="https://pubmed.ncbi.nlm.nih.gov/24388721/">https://pubmed.ncbi.nlm.nih.gov/24388721/</a>                | Fente palatine unilatérale            | Etude de cas Grade D Niveau 4 | 8 dents                                 | Fente palatine = hauteur osseuse faible au niveau de l'édentement   | 19 ans            | Proposition d'augmentation osseuse refusée par le patient   |  |
|   |  |                                       |                               |   |   |                   | Proposition de traitement ortho pour prendre en charge l'encombrement ant mand refusée par le patient |  |
|   |  |                                       |                               |   |   |                   | Extraction 32 pour diminuer l'encombrement ant  |  |
|   |  |                                       |                               |   |   |                   | Prothèse fixée en zircone sur 16/24/25 avec résine rose   |  |



|     |  |                                       |                                     |          |   |        |                              |  |
|-----|--|---------------------------------------|-------------------------------------|----------|---|--------|------------------------------|--|
| 117 | <b>Kaul et al. 2008, Inde</b><br>Prosthetic rehabilitation of an adolescent with hypohidrotic ectodermal dysplasia with partial anodontia: case report<br><a href="https://pubmed.ncbi.nlm.nih.gov/19008629/">https://pubmed.ncbi.nlm.nih.gov/19008629/</a>                                    | Dysplasie ectodermique hypohydrotique | Etude de cas<br>Grade D<br>Niveau 4 | 24 dents | Crêtes alvéolaires fines et plates<br>Hauteur osseuse faible  | 14 ans | PAP max et PAC mand          |  |
| 118 | <b>AlNuaimi et al. 2019, Emirates Unis</b><br>Prosthetic rehabilitation with fixed prosthesis of a 5-year-old child with Hypohidrotic Ectodermal Dysplasia and Oligodontia: a case report<br><a href="https://pubmed.ncbi.nlm.nih.gov/31699141/">https://pubmed.ncbi.nlm.nih.gov/31699141/</a> | Dysplasie ectodermique hypohydrotique | Etude de cas<br>Grade D<br>Niveau 4 | 20 dents | Crêtes alvéolaires fines<br>Dents conoïdes<br>Rétrognathie du maxillaire<br>Diminution de l'étage inf<br>Supraclusie<br>Malocclusion de classe II<br>Hauteur osseuse faible en mand | 5 ans  | Options de traitement        | PAP : pas assez rétentifs au vu des crêtes alvéolaires<br>Overdenture : nécessite de faire des traitements endodontiques sur des dents saines<br>Prothèses fixées partielles : choisi par le patient |
|     |  |                                       |                                     |          |   |        |                              | Composites sur 53/63 pour en faire des incisives   |
|     |  |                                       |                                     |          |   |        |                              | Arc de Nance avec une incisive et 54/64  |
|     |  |                                       |                                     |          |   |        |                              | Bridge mandibulaire 74-84 sur 33/43  |
| 119 | <b>Akkad et al. 2006, Allemagne</b><br>[Prosthetic treatment of a six-year-old child with hypodontia. A case report]<br><a href="https://pubmed.ncbi.nlm.nih.gov/16875260/">https://pubmed.ncbi.nlm.nih.gov/16875260/</a>  |                                       | Etude de cas<br>Grade D<br>Niveau 4 | 22 dents | Atrophie osseuse  | 6 ans  | PAP max                      | PAC mand en recouvrant 71/81   |
| 120 | <b>Nandini 2013, Inde</b><br>Prosthodontic management of a patient with ectodermal dysplasia<br><a href="https://pubmed.ncbi.nlm.nih.gov/24304998/">https://pubmed.ncbi.nlm.nih.gov/24304998/</a>  | Dysplasie ectodermique                | Etude de cas<br>Grade D<br>Niveau 4 | 24 dents | Crêtes alvéolaires sous-développées<br>Perte de DV  | 14 ans | Couronnes métal sur 75/36/46 |  |
|     |  |                                       |                                     |          |   |        | PAP max et mand              |  |
| 121 | <b>Gupta et al. 2011, Inde</b><br>Prosthodontic management of anhidrotic ectodermal dysplasia<br><a href="https://pubmed.ncbi.nlm.nih.gov/21891912/">https://pubmed.ncbi.nlm.nih.gov/21891912/</a>   | Dysplasie ectodermique anhydrotique   | Etude de cas<br>Grade D<br>Niveau 4 | 26 dents | Dents conoïdes<br>Diminution de l'étage inf<br>Crêtes alvéolaires atrophiques, fines et plates<br>Maxillaire et mandibule sous-développés<br>Hauteur osseuse faible                 | 4 ans  | PAP max et PAC mand          |  |

|     |  |                                       |                                     |                  |  |                     |  |
|-----|--|---------------------------------------|-------------------------------------|------------------|--|---------------------|--|
| 122 | <b>Ladda et al. 2013, Inde</b><br>Prosthodontic management of hypohidrotic ectodermal dysplasia with anodontia: a case report in pediatric patient and review of literature<br><a href="https://www.ncbi.nlm.nih.gov/pmc/articles/PMC3728879/">https://www.ncbi.nlm.nih.gov/pmc/articles/PMC3728879/</a> | Dysplasie ectodermique hypohydrotique | Etude de cas<br>Grade D<br>Niveau 4 | Anodontie totale | Crêtes alvéolaires atrophiques, fines et plates<br>Hauteur osseuse faible  | 8 ans               | PAC max et mand  |
| 123 | <b>Shigli et al. 2012, Inde</b><br>Prosthodontic management of patients with Christ-Siemens-Touraine syndrome<br><a href="https://pubmed.ncbi.nlm.nih.gov/22744257/">https://pubmed.ncbi.nlm.nih.gov/22744257/</a>   | Christ-Siemens-Touraine syndrome      | Série de cas<br>Niveau 4<br>Grade C | 22 dents         | Crêtes alvéolaires sous-développées, fines et plates<br>Dents conoïdes<br>Diminution de l'étage inf                                | 10 ans              | Extraction de 51/61<br>Couronnes métal sur 16/26<br>PAP max et mand  |
|     |  |                                       |                                     | 24 dents         | Crêtes alvéolaires atrophiques, fines<br>Dents conoïdes  | 9 ans               | PAP max et mand changées tous les 6mois  |
|     |  |                                       |                                     | 22 dents         | Dents conoïdes<br>Crêtes alvéolaires fines et plates   | 9 ans               | Extraction du mesiodens<br>Apexification et copings de 12 à 22<br>Attachements sur les 2 dents mand<br>Overdenture max et mand   |
| 124 | <b>Pombo Castro et al. 2013, Espagne</b><br>Prosthodontic rehabilitation in patient with ectodermal dysplasia combining preprosthetic techniques: a case report<br><a href="https://pubmed.ncbi.nlm.nih.gov/24013396/">https://pubmed.ncbi.nlm.nih.gov/24013396/</a>                                     | Dysplasie ectodermique                | Etude de cas<br>Grade D<br>Niveau 4 | 18 dents         | Hypoplasie des maxillaires<br>Crêtes alvéolaires fines et plates<br>Dents conoïdes<br>Hauteur osseuse faible                       | 27 ans              | Ostéotomie de Le Fort I et sinus lift bilatéral avec greffe osseuse de la crête iliaque<br>Extraction des dents restantes<br>Pose de 11 implants : 5 en max et 6 en mand<br>Bridges sur implants 22-16, 23-26, 33-36, 32-42 et 43-46 |
| 125 | <b>Artopoulou et al. 2009, Etats Unis</b><br>Prosthodontic rehabilitation of a 10-year-old ectodermal dysplasia patient using provisional implants<br><a href="https://pubmed.ncbi.nlm.nih.gov/19320260/">https://pubmed.ncbi.nlm.nih.gov/19320260/</a>  | Dysplasie ectodermique                | Etude de cas<br>Grade D<br>Niveau 4 | 23 dents         | Xérostomie<br>Relation intermaxillaire en pseudo-classe III<br>Crête alvéolaire mand sous-développée, fine et plate<br>Supraclusie | 10 ans              | Pose de 5 implants : 1 au niveau de 62 et 2 de chaque coté en mand<br>Couronnes provisoires supra-implantaires unitaires<br>Couronnes métal sur 53-55 / 73/83  |
|     |  |                                       |                                     |                  |  | PDT définitif prévu | Traitement orthodontique<br>Pose des implants définitifs<br>Prothèses fixes  |
| 126 | <b>Omondi et al.</b>   |                                       | Etude de cas                        | 26 dents         |  | 6 ans               | Composites esthétiques sur 51/61   |

|            |  |                                       |                                     |                  |   |        |  |
|------------|--|---------------------------------------|-------------------------------------|------------------|---|--------|--|
|            | <b>2019, Kenya</b><br>Prosthodontic Rehabilitation of a Child with Ectodermal Dysplasia: A Preliminary Report<br><a href="https://pubmed.ncbi.nlm.nih.gov/30677122/">https://pubmed.ncbi.nlm.nih.gov/30677122/</a>   | Dysplasie ectodermique                | Grade D<br>Niveau 4                 |                  | Hauteur osseuse faible<br>Dents coniques<br>Diastème inter-incisif important  |        | PAP max et PAC mand  |
| <b>127</b> | <b>Patel et al. 2002, Allemagne</b><br>Prosthodontic rehabilitation of a patient with partial anodontia: a clinical report<br><a href="https://pubmed.ncbi.nlm.nih.gov/12397238/">https://pubmed.ncbi.nlm.nih.gov/12397238/</a>                                      | Dysplasie ectodermique                | Etude de cas<br>Grade D<br>Niveau 4 | 11 dents         | Dents conoïdes<br>Perte de DV<br>Crêtes alvéolaires sous-développées<br>Diastèmes dont inter-incisif                            | 22 ans | Extraction des dents temporaires ant mand<br>Bridge 33-43<br>PAP mand<br>Prothèses fixées au maxillaire  |
| <b>128</b> | <b>Agarwal et al. 2010, Inde</b><br>Prosthodontic rehabilitation of a patient with true partial anodontia - A case report<br><a href="https://pubmed.ncbi.nlm.nih.gov/23204727/">https://pubmed.ncbi.nlm.nih.gov/23204727/</a>                                       |                                       | Etude de cas<br>Grade D<br>Niveau 4 | 15 dents         | Voûte palatine basse<br>Crêtes alvéolaires fines et plates<br>Béance antérieure<br>Inversé d'occlusion bilatéral<br>Microdentie | 15 ans | Extraction de 54/64/36 (cariées++)<br>PAP max et mand<br>PAC max en overdenture<br>PAP sur overlay 31/32/41  |
| <b>129</b> | <b>Alsayed et al. 2017, Arabie saoudite</b><br>Prosthodontic Rehabilitation of an Ectodermal Dysplasia Patient with Implant Telescopic Crown Attachments<br><a href="https://pubmed.ncbi.nlm.nih.gov/28865133/">https://pubmed.ncbi.nlm.nih.gov/28865133/</a>        | Dysplasie ectodermique hypohydrotique | Etude de cas<br>Grade D<br>Niveau 4 | Anodontie totale | Crêtes alvéolaires plates<br>Hauteur osseuse faible<br>Perte de DV  | 55 ans | Anciennes PAC max et PACSI mand instables<br>PAC max refaite<br>Dépose de la barre supra-implantaire<br>PAC sur attachements implantaires  |
| <b>130</b> | <b>Jain et al. 2012, Inde</b><br>Prosthodontic rehabilitation of hereditary ectodermal dysplasia in an 11-year-old patient with flexible denture: a case report<br><a href="https://pubmed.ncbi.nlm.nih.gov/23320200/">https://pubmed.ncbi.nlm.nih.gov/23320200/</a> | Dysplasie ectodermique                | Etude de cas<br>Grade D<br>Niveau 4 | 25 dents         | Dents conoïdes<br>Hauteur osseuse faible<br>Crêtes alvéolaires sous-développées, plates<br>Xérostomie                           | 11 ans | Composites antérieures sur 11/12/23<br>PAP max et PAC mand   |
| <b>131</b> | <b>Sethuram et al. 2016, Inde</b><br>Prosthodontic Rehabilitation with a Telescopic Prosthesis of  | Non syndromique                       | Etude de cas<br>Grade D<br>Niveau 4 | 24 dents         | Supraclusie<br>Diastème inter-incisif   | 16 ans | Traitement endodontique de toutes les Dt et de 11<br>Copings télescopiques sur toutes les Dt mand et sur toutes les dents max<br>PAC en overdenture max et PAP en overdenture mand |

|   |  |   |                                     |                                 |   |                        |   |  |
|---|--|---|-------------------------------------|---------------------------------|---|------------------------|---|--|
|   | a Nonsyndromic Oligodontia Patient<br><a href="https://pubmed.ncbi.nlm.nih.gov/26032146/">https://pubmed.ncbi.nlm.nih.gov/26032146/</a>  |   |                                     |                                 |   |                        |   |  |
| 132   | Zhang et al.<br>2015, Chine<br>Prosthetic Treatment for Severe Oligodontia with Long-term Follow-up<br><a href="https://pubmed.ncbi.nlm.nih.gov/26485508/">https://pubmed.ncbi.nlm.nih.gov/26485508/</a>   | Dysplasie ectodermique                      | Etude de cas<br>Grade D<br>Niveau 4 | 26 dents<br>(11 et 21 coniques) | Hauteur osseuse faible<br>Crêtes alvéolaires fines et plates<br>Dents conoïdes<br>Diastème inter-incisif prononcé | 5,5 ans                | PAC en overdenture max et PAC mand  |  |
|   |  | Prothèses refaites à 10, 13 et 17ans        |                                     |                                 |   |                        |   |  |
|   |  | Non syndromique                             |                                     | 22 dents                        | Diastème inter-incisif prononcé<br>Crêtes alvéolaires fines   | 2 ans et 9mois         | 1ère consultation   |  |
|   |  |   |                                     |                                 |   | 5,5 ans                | PAP max et mand   |  |
|   |  | Prothèses refaites 8 fois avant ses 16,5ans |                                     |                                 |   |                        |   |  |
|   |  | Non syndromique                             |                                     | 6 dents                         | Incisives max conoïdes<br>Diastèmes dont inter-incisif<br>Supraclusie   | 22 ans                 | Traitement orthodontique pour réaligner les dents et corriger l'occlusion       |  |
| Facettes sur 11/21                            |  |   |                                     |                                 |   |                        |   |  |
| Couronnes sur 12/22                           |  |   |                                     |                                 |   |                        |   |  |
| Bridge 44-46                                  |  |   |                                     |                                 |   |                        |   |  |
| Implant/couronne pour 13/23/24/35             |  |   |                                     |                                 |   |                        |   |  |
| 133   | Rashedi et al.<br>2003, Etats unis<br>Prosthetic treatment with implant fixed prosthesis for a patient with ectodermal dysplasia: a clinical report<br><a href="https://pubmed.ncbi.nlm.nih.gov/14508742/">https://pubmed.ncbi.nlm.nih.gov/14508742/</a> | Dysplasie ectodermique                      | Case report                         | 26 dents                        | Dents conoïdes<br>Diastème inter-incisif très prononcé<br>Hauteur osseuse faible                                  | 1 an                   | Diagnostic posé   |  |
|   |  |   |                                     |                                 |   | 11 ans                 | Premières prothèses en overdenture  |  |
|   |  |   |                                     |                                 |   |                        | Prothèses refaites 2 fois   |  |
|   |  |   |                                     |                                 |   | 37 ans                 | Anciennes prothèses en overdentures faites il y a 4ans                          |  |
|   |  |   |                                     |                                 |   |                        | Extraction de 54/64 (mauvais pronostic / ankylosées)                            |  |
|   |  |   |                                     |                                 |   |                        | Extraction de 73/83   |  |
|   |  |   |                                     |                                 |   |                        | Rebasage des prothèses existantes   |  |
|   |  |   |                                     |                                 |   |                        | Traitements endo sur 11/21  |  |
|   |  |   |                                     |                                 |   |                        | Préparation et amalgame sur 11/21/53/63 pour faire des piliers de l'overdenture |  |
|   |  |   |                                     |                                 |   |                        | Overdenture max et mand provisoires   |  |
|   |  |   |                                     |                                 |   |                        | Pose de 5 implants mand au niveau de 44/43/31/33/35                             |  |
|   |  |   |                                     |                                 |   |                        | Rebasage des prothèses existantes   |  |
|   |  |   |                                     |                                 |   | Extraction de 75 et 85 |   |  |
| Prothèse complète fixe supra-implantaire mand |  |   |                                     |                                 |   |                        |   |  |

|     |   |  |                                     |                               |  |                  |  |
|-----|---|--|-------------------------------------|-------------------------------|--|------------------|--|
| 134 | <b>Rai et al. 2010, Inde</b><br>Psoriatic triad in a patient presenting with oligodontia<br><a href="https://pubmed.ncbi.nlm.nih.gov/21273720/">https://pubmed.ncbi.nlm.nih.gov/21273720/</a>   | Psoriasis triad                          | Etude de cas<br>Grade D<br>Niveau 4 | 13 dents                      | Hauteur osseuse faible   | 13 ans           | PAP max et mand  |
| 135 | <b>Tosun et al. 2009, Turquie</b><br>Rapp-Hodgkin syndrome: clinical and dental findings<br><a href="https://pubmed.ncbi.nlm.nih.gov/19953814/">https://pubmed.ncbi.nlm.nih.gov/19953814/</a>   | Syndrome Rapp-Hodgkin                    | Etude de cas<br>Grade D<br>Niveau 4 | 15 dents                      | Prognatisme mandibulaire<br>Tendance à la classe III<br>Dents conoïdes   | 7 ans            | 36 anciennement extraite<br>Composites sur 11/21 et 32-42<br>Extraction des dents postérieures car très cariées<br>PAP max et mand   |
| 136 | <b>Sierpinska et al. 2010, Pologne</b><br>Reduced systemic bone mineral density associated with a rare case of tooth and nail syndrome<br><a href="https://pubmed.ncbi.nlm.nih.gov/20371434/">https://pubmed.ncbi.nlm.nih.gov/20371434/</a>           | Tooth and Nail Syndrome                  | Etude de cas<br>Grade D<br>Niveau 4 | Anodontie (dents permanentes) | Hypoplasie maxillaire<br>Malocclusion de classe III<br>Inversé d'occlusion bilatéral<br>Diastèmes inter-incisif max et mand<br>Hauteur osseuse post faible | 14 ans           | Traitement orthodontique : <i>pas de détails</i><br><br>Bridges max et mand  |
| 137 | <b>Kang et al. 2016, Corée du Sud</b><br>Rehabilitation of a patient with non-syndromic partial oligodontia<br><a href="https://www.ncbi.nlm.nih.gov/pmc/articles/PMC4919497/">https://www.ncbi.nlm.nih.gov/pmc/articles/PMC4919497/</a>              | Non syndromique                          | Etude de cas<br>Grade D<br>Niveau 4 | 16 dents                      | Diastèmes dont inter-incisif très prononcé<br>Légère béance antérieure   | 17 ans<br>18 ans | Traitement multibgaues (11 mois) pour réaligner les dents et fermer les diastèmes<br>Extraction de 52/53/62/63/71/73/81<br>PAP provisoires<br>Pose d'implants au niveau de 13/23/33<br>Bridges supra-implantaires 12-13 et 22-23<br>Bridge dento et implanto-porté 33-43 |
| 138 | <b>Dhima et al. 2014, Etats Unis</b><br>Rehabilitation of medically complex ectodermal dysplasia with novel surgical and prosthodontic protocols<br><a href="https://pubmed.ncbi.nlm.nih.gov/24035129/">https://pubmed.ncbi.nlm.nih.gov/24035129/</a> | Fente palatine et dysplasie ectodermique | Etude de cas<br>Grade D<br>Niveau 4 | > 6 dents                     | Hypoplasie sévère du maxillaire<br>Malocclusion de classe III<br>Diastèmes   | 17 ans           | Chirurgie de Le Fort I et distraction osseuse<br>Extraction de toutes les dents<br>Alvéoloplastie mand<br>Pose de 8 implants max et 6 implants mand<br>Prothèse fixe complète supra-implantaire mand<br>PAC sur barre supra-implantaire max                              |
| 139 | <b>Maroulakos et al. 2016, Etats Unis</b><br>Removable partial dentures vs overdentures in children with  | Dysplasie ectodermique hypohydrotique    | Série de cas<br>Niveau 4<br>Grade C | 18 dents                      | Dents conoïdes<br>Relation intermaxillaire en pseudo-classe III<br>53 hypoplasique<br>Crêtes alvéolaires maxillaire post et                                | 3 ans<br>6 ans   | Traitements conservateurs<br>Composites antérieurs<br>PAP max et mand<br>Nouvelles prothèses avec l'arrivée de 16/26/36/46   |

|     |   |                        |                                     |                               |   |   |  |
|-----|---|------------------------|-------------------------------------|-------------------------------|---|---|--|
|     | ectodermal dysplasia:<br>two case reports<br><a href="https://pubmed.ncbi.nlm.nih.gov/26645986/">https://pubmed.ncbi.nlm.nih.gov/26645986/</a>  | Dysplasie ectodermique |                                     | Anodontie (dents permanentes) | mandibulaire ant sous-développées<br>Diminution de l'étage inf<br>Crêtes alvéolaires sous-développées<br>Dents conoïdes | PDT définitif prévu<br>4 ans<br>PDT définitif prévu | Traitement orthodontique et prothèses définitives une fois la croissance terminée<br>Traitements endo et amalgame sur toutes les dents<br>PAC en overdenture max et mand<br>Implants et prothèses définitives une fois la croissance terminée                      |
| 140 | <b>Duarte et al. 2009, Etats Unis</b><br>Resin-bonded fixed partial dentures with a new modified zirconia surface: a clinical report<br><a href="https://www.sciencedirect.com/science/article/abs/pii/S0022391309000869">https://www.sciencedirect.com/science/article/abs/pii/S0022391309000869</a> |                        | Etude de cas<br>Grade D<br>Niveau 4 | 9 dents                       | Léger diastème inter-incisif  | ATCD<br>22 ans                                      | PAP remplaçant 12/22/32/42<br>Bridges collés 11-13 et 21-23  |
| 141 | <b>Rajan et al. 2015, Inde</b><br>Restoration of Atrophic Edentulous Maxilla of a Patient with Ectodermal Dysplasia Using Quadruple Zygomatic Implants: A Case Report<br><a href="https://www.ncbi.nlm.nih.gov/pmc/articles/PMC4511906/">https://www.ncbi.nlm.nih.gov/pmc/articles/PMC4511906/</a>    | Dysplasie ectodermique | Etude de cas<br>Grade D<br>Niveau 4 | 24 dents                      | Hauteur osseuse faible<br>Crêtes alvéolaires atrophiques, fines et plates   | 13 ans<br>26ans                                     | Prothèses amovibles<br>Extraction de toutes les dents (mauvais pronostic paro)<br>Pose de 2 implants zygomatiques de chaque côté au niveau de 13/15/23/25<br>Pose de 4 implants mandibulaires en antérieur<br>Prothèse fixe complète supra-implantaire max et mand |
| 142 | <b>Kirtley et al. 2011, Etats Unis</b><br>Restoring esthetics and function in an edentulous patient with ectodermal dysplasia<br><a href="https://pubmed.ncbi.nlm.nih.gov/21894878/">https://pubmed.ncbi.nlm.nih.gov/21894878/</a>  | Dysplasie ectodermique | Etude de cas<br>Grade D<br>Niveau 4 | Anodontie totale              | Macroglossie  | 17 ans  | Pose de 4 implants mand<br>Augmentation osseuse au maxillaire<br>Pose de 4 implants max<br>PAC supra-implantaire max et mand   |
| 143 | <b>Cone 2016, Etats Unis</b><br>Rethinking the traditional full-mouth rehabilitation by applying minimal prosthetic dentistry for maximum patient benefit<br><a href="https://pubmed.ncbi.nlm.nih.gov/27814255/">https://pubmed.ncbi.nlm.nih.gov/27814255/</a>  |                        | Etude de cas<br>Grade D<br>Niveau 4 | 7 dents                       | Diastème inter-incisif léger<br>Microdontie de 12/22  | 42 ans  | Extraction de toutes les Dt<br>Pose de 7 implants au niveau de 14/15/23 au max et de 34/35/43/45 en mand<br>Soins conservateurs<br>Bridge en or 14-17<br>Couronnes sur 12/22<br>Couronnes implanto-portées sur tous les autres implants                            |
| 144 | <b>Li et al. 2011, Chine</b>  |                        | Etude de cas<br>Grade D             | 23 dents                      | 21 conique<br>Hauteur osseuse faible  | 19 ans  | Augmentation osseuse du maxillaire avec greffe osseuse de la crête iliaque   |

|     |  |                                       |                                     |          |   |  |   |
|-----|--|---------------------------------------|-------------------------------------|----------|---|--|---|
|     | Review of ectodermal dysplasia: case report on treatment planning and surgical management of oligodontia with implant restorations<br><a href="https://pubmed.ncbi.nlm.nih.gov/21844814/">https://pubmed.ncbi.nlm.nih.gov/21844814/</a>  | Dysplasie ectodermique hypohydrotique | Niveau 4                            |          | Crêtes alvéolaires fines et plates  |  | Distraction alvéolaire en mand<br>Pose de 4 implants mand<br>Prothèse complète fixe supra-implantaire mand<br>Pose de 6 implants max<br>Bridge supra-implantaire 11-14 / couronne 21 / bridge supra-implantaire 22-24   |
| 145 | Hassona et al. 2018, Jordanie<br>Sanjad-Sakati<br>Syndrome: Oral Health Care<br><a href="https://www.ncbi.nlm.nih.gov/pmc/articles/PMC6062658/">https://www.ncbi.nlm.nih.gov/pmc/articles/PMC6062658/</a>  | Syndrome de Sanjad-Sarkati            | Etude de cas<br>Grade D<br>Niveau 4 | 14 dents | Diastèmes<br>Rétrognathie mand  | 8 ans<br>15 ans  | Couronnes sur 16 et 26 (hypoplasiques)<br>Extraction 32 (non restorable)<br>Traitement endo de 21 (non vitale)<br>Traitements restaurateurs<br>Couronnes sur 36/46<br>PAP max et mand   |
| 146 | Dos Santos Pinheiro et al. 2011, Brésil<br>Severe oligodontia and dental anomalies in a child with a history of multiple natal teeth: An eight-year retrospective<br><a href="https://pubmed.ncbi.nlm.nih.gov/22313932/">https://pubmed.ncbi.nlm.nih.gov/22313932/</a>             |                                       | Etude de cas<br>Grade D<br>Niveau 4 | 21 dents | Dents conoïdes<br>Crêtes alvéolaires fines  | 8 ans  | Composites esthétiques<br>PAP max et mand   |
| 147 | Kuroda et al. 2005, Japon<br>Skeletal Class III oligodontia patient treated with titanium screw anchorage and orthognathic surgery<br><a href="https://pubmed.ncbi.nlm.nih.gov/15953899/">https://pubmed.ncbi.nlm.nih.gov/15953899/</a>  |                                       | Etude de cas<br>Grade D<br>Niveau 4 | 7 dents  | Malocclusion de classe III<br>Prognatisme mand<br>Diastème inter-incisif  | 15 ans et 8 mois<br>17 ans et 1 mois<br>17 ans et 5 mois<br>21 ans | Proposition implantaire refusée à cause du coût<br>Traitement ortho pré-chirurgical<br>Chirurgie orthodontique<br>Traitement orthodontique pour aménager les espaces nécessaires et fermer le diastème inter-incisif<br>Extraction de 84/85 pendant le traitement<br>Bridge pour remplacer 42, 14/15 (1 seule dent) et 44/45 (1 seule dent) |
| 148 | Cagetti et al. 2019, Italie<br>Special-needs patients in pediatric dentistry: Progeroid syndrome. A case of dental management and oral rehabilitation<br><a href="https://www.ncbi.nlm.nih.gov/pmc/articles/PMC6548995/">https://www.ncbi.nlm.nih.gov/pmc/articles/PMC6548995/</a> | Syndrome progéroïde                   | Etude de cas<br>Grade D<br>Niveau 4 | 23 dents | Dents conoïdes<br>Crêtes alvéolaires fines et plates<br>Hauteur osseuse faible<br>Malocclusion de classe III<br>Déglutition avec interposition linguale | 8 ans  | PAC maxillaire<br>PAP mandibulaire sous forme de gouttière  |

|                                      |  |                                       |                                     |                                 |  |                      |  |
|--------------------------------------|--|---------------------------------------|-------------------------------------|---------------------------------|--|----------------------|--|
| 149                                  | Zemnick et al.<br>2013, Etats Unis<br>Speech prosthesis in child patient with ectodermal dysplasia. Case report<br><a href="https://pubmed.ncbi.nlm.nih.gov/23691724/">https://pubmed.ncbi.nlm.nih.gov/23691724/</a>   | Dysplasie ectodermique                | Etude de cas<br>Grade D<br>Niveau 4 | 8 dents                         | Malocclusion de classe III<br>Déviation des milieux<br>Diastème inter-incisif prononcé   | 6 ans                | PAP mand   |
|                                      |  |                                       |                                     |                                 |  |                      | PAP refaite renforcée  |
|                                      |  |                                       |                                     |                                 |  |                      | PAP refaite une nouvelle fois car ancienne perdue et renforcée                             |
| 150                                  | Al-Ibrahim et al.<br>2012, Arabie Saoudite<br>Surgical and implant-supported fixed prosthetic treatment of a patient with ectodermal dysplasia: a case report<br><a href="https://pubmed.ncbi.nlm.nih.gov/22229591/">https://pubmed.ncbi.nlm.nih.gov/22229591/</a>       | Dysplasie ectodermique hypohydrotique | Etude de cas<br>Grade D<br>Niveau 4 | 16 dents (en très mauvais état) | Crêtes alvéolaires sous-développées<br>Prognathisme mandibulaire<br>Macroglossie<br>Dents conoïdes<br>Email hypoplasique             | 15 ans               | Extraction des dents à mauvais pronostic   |
|                                      |  |                                       |                                     |                                 |  |                      | Traitements restaurateurs et endodontiques   |
|                                      |  |                                       |                                     |                                 |  |                      | Copings sur les dents maxillaires  |
|                                      |  |                                       |                                     |                                 |  |                      | PAP en overdenture max et mand   |
|                                      |  |                                       |                                     |                                 |  |                      | Prothèses fixes partielles max et mand   |
|                                      |  |                                       |                                     |                                 |  |                      | Chirurgie orthodontique d'avancée maxillaire   |
|                                      |  |                                       |                                     |                                 |  |                      | Pose de 4 implants mandibulaires   |
|                                      |  |                                       |                                     |                                 |  |                      | Bridge provisoire 33-43 le temps de cicatrisation implantaire                              |
|                                      |  |                                       |                                     |                                 |  |                      | Extraction des canines mandibulaires et pose d'un 5ème implant mand                        |
|                                      |  |                                       |                                     |                                 |  |                      | Prothèse fixe/amovible partielle au maxillaire   |
| Prothèse fixe partielle mandibulaire |  |                                       |                                     |                                 |  |                      |  |
| 151                                  | Ioannidou-Marathiotou et al.<br>2010, Grèce<br>The contribution of orthodontics to the prosthodontic treatment of ectodermal dysplasia: a long-term clinical report<br><a href="https://pubmed.ncbi.nlm.nih.gov/21037191/">https://pubmed.ncbi.nlm.nih.gov/21037191/</a> | Dysplasie ectodermique hypohydrotique | Etude de cas<br>Grade D<br>Niveau 4 | 24 dents                        | Crête alvéolaire mand sous-développée<br>Hauteur osseuse mand faible<br>Maxillaire rétrognathique<br>Diastème inter-incisif prononcé | 6 ans                | PAP max et PAC mand  |
|                                      |  |                                       |                                     |                                 |  | 8 ans                | Couronnes acryliques sur 53/11/21/63 et couronnes métal avec taquet sur 16/26              |
|                                      |  |                                       |                                     |                                 |  |                      | Nouvelles prothèses  |
|                                      |  |                                       |                                     |                                 |  | 10 ans               | Multibague simple sur 11/21 pour fermer le diastème  |
|                                      |  |                                       |                                     |                                 |  |                      | PAP max avec vérin pour stimuler la croissance transversale du maxillaire                  |
|                                      |  |                                       |                                     |                                 |  | 11 ans/13 ans/15 ans | Nouvelle PAP à vérin et ajustements de la PAC mand   |
| 16 ans                               | Nouvelles couronnes métal sur 16/26  |                                       |                                     |                                 |  |                      |  |
|                                      | Couronnes céramo-métal solidarisées sur 11/21  |                                       |                                     |                                 |  |                      |  |
| 152                                  | Sundram et al.<br>2003, Royaume Uni<br>The management of severe hypodontia in a young adult patient: a case report   |                                       | Etude de cas<br>Grade D<br>Niveau 4 | 21 dents                        | Perte de DV<br>Crêtes alvéolaires fines  | ATCD                 | Traitement orthodontique pour fermer le milieu inter-incisif, réduction de la supraclusion |
|                                      |  |                                       |                                     |                                 |  | 16 ans               | Extraction des molaires temporaires en infraclusion  |
|                                      |  |                                       |                                     |                                 |  |                      | PAP max  |
| 20 ans                               | Proposition implantaire refusée car ttt chirurgical et ancienne PAP satisfaisante  |                                       |                                     |                                 |  |                      |  |



|     |   |                                 |                                     |          |  |   |  |
|-----|---|---------------------------------|-------------------------------------|----------|--|---|--|
|     | <a href="https://pubmed.ncbi.nlm.nih.gov/12955955/">https://pubmed.ncbi.nlm.nih.gov/12955955/</a>   |                                 |                                     |          | et plates<br>Malocclusion de classe II.2   |   | PAP max métal recouvrant 53/63 et intégrant des onlays sur 16/26 pour augmenter la DV<br>PAP mand métal  |
| 153 | <b>Thalji et al. 2010, Etats Unis</b><br>The role of complete overdentures in esthetic rehabilitation of the adolescent oligodontia patient. A case report<br><a href="https://pubmed.ncbi.nlm.nih.gov/20690948/">https://pubmed.ncbi.nlm.nih.gov/20690948/</a> | Non syndromique                 | Etude de cas<br>Grade D<br>Niveau 4 | 7 dents  | Diminution de l'étage inf<br>Dents conoïdes<br>Microdentie des dents post<br>Multiples diastèmes dont inter-incisif<br>Malocclusion de classe III                                | 16 ans  | Options de traitement<br>PF classique --> manquerait de rétention et ne traiterai pas l'insuffisance horizontale max<br>PF ou PA supra-implantaire --> cher, beaucoup de chirurgie<br>Overdentures sans préparations<br>Overdentures avec des coiffes télescopiques, des barres ou autres --> coût tissulaire<br>Overdentures max et mand sans préparer les dents  |
| 154 | <b>Tejani et al. 2005, Royaume Uni</b><br>The use of overdentures in children with cleft lip and palate: a report of two cases<br><a href="https://pubmed.ncbi.nlm.nih.gov/16161394/">https://pubmed.ncbi.nlm.nih.gov/16161394/</a>                             | Fente labio-palatine bilatérale | Etude de cas<br>Grade D<br>Niveau 4 | 15 dents | Classe III squelettique<br>Maxillaire rétrognathique<br>Diminution de l'étage inf<br>Malocclusion de classe III<br>Inversé d'occlusion bilatéral<br>Dents ant max linguo-versées | 9 ans   | Options de traitement<br>Chirurgie pour fermer la fistule persistante et overdenture max --> 8ème chirurgie et pas de garantie de succès<br>Overdenture max sans chirurgie<br>Extraction de 54/64/65<br>Overdenture max sans préparer les dents et en classe II.2  |
| 155 | <b>Stephen et al. 2003, Turquie</b><br>The use of overdentures in the management of severe hypodontia associated with microdontia: a case report<br><a href="https://pubmed.ncbi.nlm.nih.gov/12739680/">https://pubmed.ncbi.nlm.nih.gov/12739680/</a>           |                                 | Etude de cas<br>Grade D<br>Niveau 4 | 12 dents | Microdentie<br>Multiples diastèmes<br>Perte de DV  | 13 ans  | Overdentures max et mand avec des fenêtres occlusales pour 17/27/37/47 pour qu'elles continuent leur éruption  |
| 156 | <b>Wagenberg et al. 2000, Etats Unis</b><br>Therapy for a patient with oligodontia: case report<br><a href="https://pubmed.ncbi.nlm.nih.gov/10776942/">https://pubmed.ncbi.nlm.nih.gov/10776942/</a>  |                                 | Etude de cas<br>Grade D<br>Niveau 4 | 11 dents | Diastème inter-incisif<br>Déviation des milieux<br>Crêtes alvéolaires fines  | 9 ans<br>11 ans<br>13 ans<br>13 ans et 8 mois<br>14 ans et 7 mois<br>15 ans<br>15 ans et 6 mois<br>17 ans | Diagnostic posé<br>Traitement ortho multibagues pour réaligner les dents, fermer le diastème inter-incisif et recréer des espaces<br>Extraction de 63/65/73/75/83<br>Pose de 3 implants mand au niveau de 33/35/43<br>Pose des couronnes supra-implantaires mand<br>Extraction de 52/53/54<br>Augmentation osseuse<br>Pose de 6 implants max au niveau de 12/13/14 et 22/23/25<br>Pose de couronnes supra-implantaires max |

|   |  |                                       |                                     |                  |  |        |   |
|---|--|---------------------------------------|-------------------------------------|------------------|--|--------|---|
| 157   | <b>Sholapurkar et al. 2011, Inde</b><br>Total anodontia in patient with hypohidrotic ectodermal dysplasia. Report of rare case of Christ-Siemens Touraine syndrome<br><a href="https://pubmed.ncbi.nlm.nih.gov/21417166/">https://pubmed.ncbi.nlm.nih.gov/21417166/</a>  | Syndrome Christ-Siemens Touraine      | Etude de cas<br>Grade D<br>Niveau 4 | Anodontie totale | Crêtes alvéolaires sous-développées, fines et plates | 6 ans  | PAC max et mand   |
| 158   | <b>Akkaya et al. 2008, Turquie</b><br>Treatment of a patient with oligodontia: a case report<br><a href="https://pubmed.ncbi.nlm.nih.gov/18335128/">https://pubmed.ncbi.nlm.nih.gov/18335128/</a>  |                                       | Etude de cas<br>Grade D<br>Niveau 4 | 6 dents          | Léger diastème inter-incisif                         | 16 ans | Composites esthétiques sur toutes les Dt pour ressembler à des Dp   |
| 159   | <b>Balshi et al. 2002, Etats Unis</b><br>Treatment of congenital ectodermal dysplasia with zygomatic implants: a case report<br><a href="https://pubmed.ncbi.nlm.nih.gov/11958412/">https://pubmed.ncbi.nlm.nih.gov/11958412/</a>  | Dysplasie ectodermique hypohydrotique | Etude de cas<br>Grade D<br>Niveau 4 | 26 dents         | Hauteur osseuse faible                               | 4 ans  | Diagnostic posé   |
|   |  |                                       |                                     |                  |  | 20 ans | Anciennes prothèses : overdenture partielle au max et PAP mand  |
|   |  |                                       |                                     |                  |  |        | Extraction de toutes les dents présentes  |
|   |  |                                       |                                     |                  |  |        | Pose de 6 implants mand : 4 ant et 2 post   |
|   |  |                                       |                                     |                  |  |        | Pose de 8 implants max : 4 ant, 2 ptérygo-max et 2 zygomatiques   |
| PAC provisoires max et mand pendant la cicatrisation    |  |                                       |                                     |                  |  |        |   |
| Prothèses fixes complètes max et mand                   |  |                                       |                                     |                  |  |        |   |
| 160   | <b>Sclar et al. 2009, Etats Unis</b><br>Treatment planning and surgical considerations in implant therapy for patients with agenesis, oligodontia, and ectodermal dysplasia: review and case presentation<br><a href="https://pubmed.ncbi.nlm.nih.gov/19835745/">https://pubmed.ncbi.nlm.nih.gov/19835745/</a> | Dyasplasie ectodermique               | Etude de cas<br>Grade D<br>Niveau 4 | 18 dents         | Déviation des milieux                                | 3 ans  | Diagnostic posé   |
|   |  |                                       |                                     |                  |  | 8 ans  | Extraction des Dt sauf les Imand temporaires  |
|   |  |                                       |                                     |                  |  |        | Traitement ortho pour prévenir la supraéruption et l'inclinaison de la dentition antérieure, favoriser la croissance tridimensionnelle des mâchoires et des processus alvéolaires, et prévenir la perte de DV |
|   |  |                                       |                                     |                  |  | 16 ans | Chirurgie de Le Fort I et relevé de sinus   |
|   |  |                                       |                                     |                  |  | 19 ans | Pose de 6 implants mand au niveau de 32/34/35 et 42/44/45   |
|   |  |                                       |                                     |                  |  |        | Pose de 4 implants max au niveau de 14/15 et 24/25  |
| Couronnes unitaires sur 16 et 26                        |  |                                       |                                     |                  |  |        |   |
| Couronnes solidarisées sur 14/15, 24/25, 34/35 et 44/45 |  |                                       |                                     |                  |  |        |   |
| Bridges 11-13, 21-23 et 33-43                           |  |                                       |                                     |                  |  |        |   |
| 161   | <b>Martin et al. 2005, Etats Unis</b>  | Dysplasie ectodermique                | Etude de cas<br>Grade D             | Anodontie totale | Xérostomie<br>Crêtes alvéolaires sous-               | 5 ans  | PAC max et mand   |

|     |  |                                       |                                     |          |   |  |   |
|-----|--|---------------------------------------|-------------------------------------|----------|---|--|---|
|     | Treatment strategy for patients with ectodermal dysplasia: a case report<br><a href="https://pubmed.ncbi.nlm.nih.gov/15719913/">https://pubmed.ncbi.nlm.nih.gov/15719913/</a>  |                                       | Niveau 4                            |          | développées, fines et plates<br>Hauteur osseuse faible  | Prévision de réévaluer les solutions implantaire à 6 ans (PF ou PAC supra-implantaire) |   |
| 162 | <b>Vallejo et al. 2008, Espagne</b><br>Treatment with removable prosthesis in hypohidrotic ectodermal dysplasia. A clinical case<br><a href="https://pubmed.ncbi.nlm.nih.gov/18223528/">https://pubmed.ncbi.nlm.nih.gov/18223528/</a>                                      | Dysplasie ectodermique hypohydratique | Etude de cas<br>Grade D<br>Niveau 4 | 22 dents | Crêtes alvéolaires atrophiques, fines et plates<br>Dents conoïdes<br>Hauteur osseuse faible                                 | 5 ans  | Composites sur les dents ant car coniques<br><br>PAP max et mand  |
| 163 | <b>Giray et al. 2003, Turquie</b><br>Two-year follow-up of a patient with oligodontia treated with implant- and tooth-supported fixed partial dentures: a case report<br><a href="https://pubmed.ncbi.nlm.nih.gov/14696668/">https://pubmed.ncbi.nlm.nih.gov/14696668/</a> |                                       | Etude de cas<br>Grade D<br>Niveau 4 | 15 dents | Dents conoïdes<br>Multiples diastèmes<br>Perte de DV<br>Malocclusion de classe III<br>Prognatisme mand<br>Rétrognatisme max | 14 ans   | Traitement ortho multibagues pour réaligner les dents et recréer les espaces<br>Extraction de toutes les Dt<br>Pose de 3 implants ant mand<br>Bridge implanto-porté en ant mand<br><br>Bridges dento-portés au niveau mand post et au max   |
| 164 | <b>Savi et al. 2015, Italie</b><br>Ultra-Thin Veneers Without Tooth Preparation in Extensive Oligodontia<br><a href="https://pubmed.ncbi.nlm.nih.gov/26509995/">https://pubmed.ncbi.nlm.nih.gov/26509995/</a>  | Non syndromique                       | Etude de cas<br>Grade D<br>Niveau 4 | 11 dents | Microdontie<br>Inversé d'occlusion à droite<br>Diastème inter-incisif très prononcé   | 12 ans   | Traitement ortho multibagues pour fermer le diastème inter-incisif, distaliser les canines et créer un espace suffisant pour les latérales, pour mésialier 17/18 et 27/28, pour réaligner les dents et pour corriger l'occlusion<br>Extraction de toutes les Dt<br>Pose de 2 implants max au niveau de 13/23<br>Pose de 4 implants mand au niveau de 31/33/35/42<br>Pose de 2 prothèses fixes métal au max pendant le temps de cicat<br>Pose d'une PAP en mand pendant le temps de cicat<br>Pose d'onlays sans préparation sur 15/17, 25/27, 34/36 et 44/45/46<br>Facettes sur 41<br>Facettes V et P sur 11/21<br>Couronnes unitaires sur 42 et 35<br>Bridges sur 12-13, 22-23 et 31-33 |
| 165 | <b>Celar et al. 2002, Autriche</b><br>Use of an individual traction prosthesis and distraction osteogenesis to reposition  |                                       | Etude de cas<br>Grade D<br>Niveau 4 | 24 dents | Dents conoïdes<br>Multiples diastèmes dont inter-incisif très prononcé  | 9 ans<br><br>10 ans  | Perte de 52/53/54 et 62/63/64<br>Pose d'implants intra-osseux au niveau de 12/14/22/24/34/44<br>PAP max et mand<br>Perte des dents lactéales ant mand sauf 71   |

|   |   |                                      |                                     |         |                     |  |                                    |   |                  |                                     |          |                                   |  |                           |   |
|---|---|--------------------------------------|-------------------------------------|---------|---------------------|--|------------------------------------|---|------------------|-------------------------------------|----------|-----------------------------------|--|---------------------------|---|
|   | osseointegrated implants in a juvenile with ectodermal dysplasia: a clinical report<br><a href="https://pubmed.ncbi.nlm.nih.gov/11854668/">https://pubmed.ncbi.nlm.nih.gov/11854668/</a>  |                                      |                                     |         |                     |  | Pose d'implants au niveau de 33/43 |   |                  |                                     |          |                                   |  |                           |   |
|   |   |                                      |                                     |         |                     |  | 12 ans                             | Extraction de 71  |                  |                                     |          |                                   |  |                           |   |
|   |   |                                      |                                     |         |                     |  |                                    | Pose d'implant au niveau de 71  |                  |                                     |          |                                   |  |                           |   |
|   |   |                                      |                                     |         |                     |  |                                    | Implants de 33/34/43/44 découverts pour faire une PAP supra-implantaire   |                  |                                     |          |                                   |  |                           |   |
|   |   |                                      |                                     |         |                     |  | 13 ans                             | Implants maxillaires découverts   |                  |                                     |          |                                   |  |                           |   |
|   |   |                                      |                                     |         |                     |  |                                    | Bridges implanto-portés 12-14 et 22-24  |                  |                                     |          |                                   |  |                           |   |
|   |   |                                      |                                     |         |                     |  |                                    | Couronnes posées sur 11/21 et 55/65/75/85   |                  |                                     |          |                                   |  |                           |   |
|   |   |                                      |                                     |         |                     |  | 16 ans                             | Bridge implanto-porté 34-44   |                  |                                     |          |                                   |  |                           |   |
|   |   |                                      |                                     |         |                     |  |                                    | Chirurgie pour corriger l'infra-position des implants max   |                  |                                     |          |                                   |  |                           |   |
|   |   |                                      |                                     |         |                     |  |                                    | Distraction osseuse de chaque côté au max   |                  |                                     |          |                                   |  |                           |   |
|   |   |                                      |                                     |         |                     |  |                                    | Couronnes 11/21 et 16/26 refaites   |                  |                                     |          |                                   |  |                           |   |
|   |   |                                      |                                     |         |                     |  | 166                                | Lustig et al. 2002, Israël<br>Use of dental implants in patients with Down syndrome: a case report<br><a href="https://pubmed.ncbi.nlm.nih.gov/12580359/">https://pubmed.ncbi.nlm.nih.gov/12580359/</a> | Syndrome de Down | Etude de cas<br>Grade D<br>Niveau 4 | 14 dents | Macroglossie<br>Béance antérieure |  | Traitements restaurateurs |   |
| 16 ans  | Extraction de 55/65/74/85   |                                      |                                     |         |                     |  |                                    |   |                  |                                     |          |                                   |  |                           |   |
|   | Alternatives thérapeutiques   | Prothèses fixées partielles<br>PAP   |                                     |         |                     |  |                                    |   |                  |                                     |          |                                   |  |                           |   |
| 18 ans  | Pose d'implants au niveau de 15/25/34/45  |                                      |                                     |         |                     |  |                                    |   |                  |                                     |          |                                   |  |                           |   |
|   | Couronnes provisoires implanto-portées  |                                      |                                     |         |                     |  |                                    |   |                  |                                     |          |                                   |  |                           |   |
|   | Perte de l'implant au niveau de 34  |                                      |                                     |         |                     |  |                                    |   |                  |                                     |          |                                   |  |                           |   |
|   | Couronnes définitives implanto-portées  |                                      |                                     |         |                     |  |                                    |   |                  |                                     |          |                                   |  |                           |   |
| 167   | Sedlackova et al. 2011, République Tchèque<br>Using dental implants in the prosthetic rehabilitation of patients with cleft defect type II<br><a href="https://pubmed.ncbi.nlm.nih.gov/20500067/">https://pubmed.ncbi.nlm.nih.gov/20500067/</a> | Fente labio-palatine gauche complète | Etude de cas<br>Grade D<br>Niveau 4 | 6 dents | Inversé d'occlusion |  |                                    |   |                  |                                     |          |                                   |  | 14 mois et 5 ans          | Reconstruction primaire des lèvres et du nez puis du palais avec un lambeau pharyngé  |
|   |   |                                      |                                     |         |                     |  |                                    |   |                  |                                     |          |                                   |  | 9 ans                     | Traitement ortho avec appareil amovible (plaque palatine modifiée) pour corriger la déficience transversale du maxillaire, assurer l'éruption alignée des dents ant max et pour fermer les espaces bilatéraux des 5 |
|   |   |                                      |                                     |         |                     |  |                                    |   |                  |                                     |          |                                   |  | 18 ans                    | Traitement ortho multibagues pour corriger l'occlusion et maintenir les espaces pour 13/22/23   |
|   |   |                                      |                                     |         |                     |  |                                    |   |                  |                                     |          |                                   |  |                           | Greffe osseuse au niveau de la fente  |
|   |   |                                      |                                     |         |                     |  |                                    |   |                  |                                     |          |                                   |  |                           | Implant 22  |
|   |   |                                      |                                     |         |                     |  | Couronne provisoire sur 22         |   |                  |                                     |          |                                   |  |                           |   |
| Extraction 63   |   |                                      |                                     |         |                     |  |                                    |   |                  |                                     |          |                                   |  |                           |   |
| Bridge 22-24 avec 2 pontiques en raison de l'espacement |   |                                      |                                     |         |                     |  |                                    |   |                  |                                     |          |                                   |  |                           |   |

|     |  |  |                                     |          |  |                 |   |
|-----|--|--|-------------------------------------|----------|--|-----------------|---|
| 168 | <b>Toomarian et al. 2014, Iran</b><br>Using implants for prosthodontic rehabilitation of a 4-year-old with ectodermal dysplasia<br><a href="https://pubmed.ncbi.nlm.nih.gov/25184725/">https://pubmed.ncbi.nlm.nih.gov/25184725/</a>       | Dysplasie ectodermique                           | Etude de cas<br>Grade D<br>Niveau 4 | 22 dents | Hauteur osseuse faible<br>Crêtes alvéolaires sous-développées, fines et plates<br>Dents conoïdes<br>Diastème inter-incisif | 4 ans           | Pose de 3 implants mand au niveau de 34/42/44   |
|     |  |  |                                     |          |  |                 | Composites esthétiques sur 51/61  |
|     |  |  |                                     |          |  |                 | PAP max et PAC supra-implantaire mand   |
|     |  |  |                                     |          |  | 4 ans et 9 mois | Prothèses refaites à cause de la croissance   |
| 169 | <b>Subramaniam et al. 2008, Inde</b><br>Witkop's tooth and nail syndrome: a multifaceted approach to dental management<br><a href="https://pubmed.ncbi.nlm.nih.gov/18408267/">https://pubmed.ncbi.nlm.nih.gov/18408267/</a>                | Tooth and Nail Syndrome                          | Etude de cas<br>Grade D<br>Niveau 4 | 24 dents | Perte de DV<br>Supraclusie<br>Béances latérales<br>Dents conoïdes<br>Diastème inter-incisif très prononcé                  |                 | Extraction de 64/71/74/81/84  |
|     |  |  |                                     |          |  |                 | Coiffes sur 55/65/75/85   |
|     |  |  |                                     |          |  |                 | Composites esthétiques sur 11 et 21   |
|     |  |  |                                     |          |  |                 | Traitement orthodontique simple (que sur 11/21) pour fermer le diastème inter-incisif max |
|     |  |  |                                     |          |  |                 | Traitement endo de 53/63  |
|     |  |  |                                     |          |  |                 | Pose de 2 bridges max : 11-54 et 21-64  |
|     |  |  |                                     |          |  |                 | Traitements endo de 72/73/82/83   |
|     |  |  |                                     |          |  |                 | Pose de 2 bridges mand : 31-74 et 32-84   |
| 170 | <b>Dall'Oca et al. 2008, Italie</b><br>X-linked hypohidrotic ectodermal dysplasia: a ten-year case report and clinical considerations<br><a href="https://pubmed.ncbi.nlm.nih.gov/19886367/">https://pubmed.ncbi.nlm.nih.gov/19886367/</a> | Dysplasie ectodermique hypohydrétique liée à l'X | Etude de cas<br>Grade D<br>Niveau 4 | 25 dents | Hauteur osseuse faible<br>Crêtes alvéolaires sous-développées<br>Dents conoïdes  | 3 ans           | PAP max et PAC mand   |
|     |  |  |                                     |          |  | 5 ans           | Nouvelles prothèses pour laisser les Dp faire leur éruption                               |
|     |  |  |                                     |          |  | 8 ans           | Nouvelles prothèses, passage en dentition permanente                                      |
|     |  |  |                                     |          |  | 10 ans          | Nouvelles prothèses   |

## 9 Références

1. Letra A, Chiquet B, Hansen-Kiss E, Menezes S, Hunter E. Nonsyndromic Tooth Agenesis Overview. In: Adam MP, Ardinger HH, Pagon RA, Wallace SE, Bean LJ, Mirzaa G, et al., editors. GeneReviews® [Internet]. Seattle (WA): University of Washington, Seattle; 1993. Overview 22/07/2021. Available from: <http://www.ncbi.nlm.nih.gov/books/NBK572295/>
2. Orphanet: Oligodontie [Internet]. Cité le 15/11/2021. [https://www.orpha.net/consor/cgi-bin/OC\\_Exp.php?lng=FR&Expert=99798](https://www.orpha.net/consor/cgi-bin/OC_Exp.php?lng=FR&Expert=99798).
3. de La Dure-Molla M, Fournier BP, Manzanares MC, Acevedo AC, Hennekam RC, Friedlander L, et al. Elements of morphology: Standard terminology for the teeth and classifying genetic dental disorders. *Am J Med Genet A*. 2019;179(10):1913–81.
4. Fournier BP, Bruneau MH, Toupenay S, Kerner S, Berdal A, Cormier-Daire V, et al. Patterns of Dental Agenesis Highlight the Nature of the Causative Mutated Genes. *J Dent Res*. 2018 Nov;97(12):1306–16.
5. Danan R. Thèse Pour obtenir le Diplôme d'Etat de Docteur en Chirurgie Dentaire. Prise en charge des agénésies dentaires multiples chez l'enfant. 2018, France.
6. Bural C, Oztas E, Ozturk S, Bayraktar G. Multidisciplinary treatment of non-syndromic oligodontia *Eur J Dent* 2012 Apr;6(2):218-26.
7. Al-Ani AH, Antoun JS, Thomson WM, Merriman TR, Farella M. Hypodontia: An Update on Its Etiology, Classification, and Clinical Management. *Biomed Res Int*. 2017;2017:9378325.
8. American Academy of Pediatric Dentistry. Guideline on dental management of heritable dental developmental anomalies. *Pediatr Dent*. 2013 Oct;35(5):E179-184.
9. Boy-Lefèvre M-L, Dure-Molla MDL, Toupenay S, Berdal A. Rare diseases and referral centers. *J Dentofacial Anom Orthod*. 2014;17(1):102.
10. Rodrigues AS, Antunes LS, Pinheiro LHM, Guimarães LS, Calansans-Maia JDA, Küchler EC, et al. Is dental agenesis associated with craniofacial morphology pattern? A systematic review and meta-analysis. *Eur J Orthod*. 2020 Nov 3;42(5):534–43.
11. Gill DS, Barker CS. The multidisciplinary management of hypodontia: a team approach. *Br Dent J*. 2015 Feb 16;218(3):143–9.
12. Boy-Lefèvre M-L, Dure-Molla MDL, Toupenay S, Berdal A. Rare diseases and referral centers. *J Dentofacial Anom Orthod*. 2014;17(1):102.
13. Dharmo B, Kuijpers MAR, Boxum C, Wolvius EB, Ongkosuwito EM. Disturbances of dental development distinguish patients with oligodontia-ectodermal dysplasia from isolated oligodontia. *Orthod Craniofac Res*. 2018 Feb;21(1):48-56. doi: 10.1111/ocr.12214.
14. Taju W, Sherriff M, Bister D, Shah S. Association between severity of hypodontia and cephalometric skeletal patterns: a retrospective study. *Eur J Orthod*. 2018 Apr 6;40(2):200–5.
15. Friedlander L, Berdal A, Boizeau P, Licht BA, Manière M-C, Picard A, et al. Oral health related quality of life of children and adolescents affected by rare orofacial diseases: a questionnaire-based cohort study. *Orphanet J Rare Dis*. 2019 Jun 4;14(1):124.
16. Williams MA, Letra A. The Changing Landscape in the Genetic Etiology of Human Tooth Agenesis. *Genes (Basel)*. 2018 May 16;9(5):255.
17. Peck S, Peck L. A time for change of tooth numbering systems. *J Dent Educ*. 1993 Aug;57(8):643–7.
18. Plaisancié J, Bailleul-Forestier I, Gaston V, Vaysse F, Lacombe D, Holder-Espinasse M, et al. Mutations in WNT10A are frequently involved in oligodontia associated with minor signs of ectodermal dysplasia. *Am J Med Genet A*. 2013 Apr;161A(4):671–8.

19. Clauss F, Waltmann E, Barriere P, Hadj-Rabia S, Manière M-C, Schmittbuhl M. Dento-maxillo-facial phenotype and implants-based oral rehabilitation in Ectodermal Dysplasia with WNT10A gene mutation: report of a case and literature review. *J Craniomaxillofac Surg*. 2014 Sep;42(6):e346-351.
20. Dysplasie Ectodermique Anhidrotique [Internet]. Haute Autorité de Santé. [https://www.has-sante.fr/jcms/p\\_3113839/fr/dysplasie-ectodermique-anhidrotique](https://www.has-sante.fr/jcms/p_3113839/fr/dysplasie-ectodermique-anhidrotique). Cité le 15/11/2021.
21. Polder BJ, Van't Hof MA, Van der Linden FPGM, Kuijpers-Jagtman AM. A meta-analysis of the prevalence of dental agenesis of permanent teeth. *Community Dentistry and Oral Epidemiology*. 2004;32(3):217–26.
22. Rey T, Tarabeux J, Gerard B, Delbarre M, Le Béhec A, Stoetzel C, et al. Protocol GenoDENT: Implementation of a New NGS Panel for Molecular Diagnosis of Genetic Disorders with Oro-dental Involvement. *Methods Mol Biol*. 2019;1922:407–52.
23. OMIM Entry Search - oligodontia [Internet]. Cité le 15/11/2021. [https://omim.org/search?index=entry&sort=score+desc%2C+prefix\\_sort+desc&start=1&limit=10&search=oligodontia](https://omim.org/search?index=entry&sort=score+desc%2C+prefix_sort+desc&start=1&limit=10&search=oligodontia)
24. Incontinentia Pigmenti [Internet]. Haute Autorité de Santé. [https://www.has-sante.fr/jcms/p\\_3112337/fr/incontinentia-pigmenti](https://www.has-sante.fr/jcms/p_3112337/fr/incontinentia-pigmenti). Cité le 15/11/2021.
25. Pettit S, Regener P. Ectrodactyly-ectodermal dysplasia-clefting syndrome: the oral hygiene management of a patient with EEC. *Spec Care Dentist*. Nov-Dec 2010;30(6):250-4.
26. Clinical Affairs Committee-Behavior Management Subcommittee, American Academy of Pediatric Dentistry. Guideline on Behavior Guidance for the Pediatric Dental Patient. *Pediatr Dent*. 2015 Oct;37(5):57–70.
27. Rey T, Tarabeux J, Gerard B, Delbarre M, Le Béhec A, Stoetzel C, et al. Protocol GenoDENT: Implementation of a New NGS Panel for Molecular Diagnosis of Genetic Disorders with Oro-dental Involvement. *Methods Mol Biol*. 2019;1922:407–52.
28. Prasad MK, Geoffroy V, Vicaire S, Jost B, Dumas M, Le Gras S, et al. A targeted next-generation sequencing assay for the molecular diagnosis of genetic disorders with orodental involvement. *J Med Genet*. 2016 Feb;53(2):98–110.
29. Yu M, Wong S-W, Han D, Cai T. Genetic analysis: Wnt and other pathways in nonsyndromic tooth agenesis. *Oral Dis*. 2019 Apr;25(3):646–51.
30. Dinckan N, Du R, Petty LE, Coban-Akdemir Z, Jhangiani SN, Paine I, et al. Whole-Exome Sequencing Identifies Novel Variants for Tooth Agenesis. *J Dent Res*. 2018 Jan;97(1):49–59.
31. Williams MA, Letra A. The Changing Landscape in the Genetic Etiology of Human Tooth Agenesis. *Genes (Basel)*. 2018 May 16;9(5):E255.
32. Rodrigues AS, Teixeira EC, Antunes LS, Nelson-Filho P, Cunha AS, Levy SC, et al. Association between craniofacial morphological patterns and tooth agenesis-related genes. *Prog Orthod*. 2020 Apr 6;21(1):9.
33. Souza-Silva BN, Vieira W de A, Bernardino Í de M, Batista MJ, Bittencourt MAV, Paranhos LR. Non-syndromic tooth agenesis patterns and their association with other dental anomalies: A retrospective study. *Arch Oral Biol*. 2018 Dec;96:26–32.
34. Elgaard B. Craniofacial structure and s@ tissue profile in patients with severe hypodontia. *American Journal of Orthodontics and Dentofacial Orthopedics*. 1995;108(5):6.
35. Sasaki Y, Kaida C, Saitoh I, Fujiwara T, Nonaka K. Craniofacial growth and functional change in oligodontia with ectodermal dysplasia: a case report. *J Oral Rehabil*. 2007;34(3):228-35.
36. Bajraktarova Miševska C, Kanurkova L, Bajraktarova Valjakova E, Georgieva S, Bajraktarova B, Georgiev Z, Sotirovska Ivkowska A. Craniofacial morphology in individuals with increasing severity

- of hypodontie. *South Eur J of Orthodontics and Dentofacial Research* Oct 2017 : 3(1)  
DOI:10.5937/sejodr3-15218.
37. Johal A, Hasan E, Zou LF, Wong F, Shahdad S, Al-Klash R. The influence of mild versus severe hypodontia on facial soft tissues? A three-dimensional optical laser scanning-based cohort study. *J Orthod.* 2021 Mar;48(1):33–41.
  38. Bous RM, Shah P, Elnaghy R, Elshebiny T, Valiathan M. Comparison of the Pharyngeal Airway Volume Between Patients With Ectodermal Dysplasia and Unaffected Controls: A Cone-Beam Computed Tomography Study. *J Oral Maxillofac Surg.* 2020 Sep;78(9):1629.e1-1629.e9.
  39. Mayama H, Kuwajima Y, Da Silva JD, Khorashadi S, Lambert RF, Ishida Y, et al. Cephalometric Measurements Of Non-Syndromic Oligodontia In Early Dental Age In A Japanese Population. *CCIDE.* 2019 Nov;Volume 11:357–65.
  40. Herrera-Atoche JR, Medina-Mazariegos CR, Zúñiga-Herrera ID, Colomé-Ruiz JE, Aguilar-Ayala FJ, Pinzón-Te A, Aguilar-Pérez FJ. Growth differences in patients with dental agenesis, how its location impacts facial morphology. *J Dent Sci* 2020 Sep;15(3):336-344.
  41. Clauss F, Schmittbuhl M, Waltmann E, Obry F, Manière M-C. Phénotypes et thérapeutiques implanto-prothétiques précoces de la dysplasie ectodermique hypohidrotique liée à l'X (DEX). 04:15.
  42. Barbería E, Saavedra D, Arenas M, Maroto M. Multiple agenesis and anhidrotic ectodermal dysplasia: a comparative longitudinal study of dental similarities and genetic differences in two groups of children. *Eur J Paediatr Dent.* 2006 Sep;7(3):113–21.
  43. Präger TM, Finke C, Miethke R-R. Dental findings in patients with ectodermal dysplasia. *J Orofac Orthop.* 2006 Sep;67(5):347–55.
  44. Kühnisch J, Anttonen V, Duggal MS, Spyridonos ML, Rajasekharan S, Sobczak M, et al. Best clinical practice guidance for prescribing dental radiographs in children and adolescents: an EAPD policy document. *Eur Arch Paediatr Dent.* 2020 Aug;21(4):375–86.
  45. Bilge NH, Yeşiltepe S, Törenek Açırgan K, Çağlayan F, Bilge OM. Investigation of prevalence of dental anomalies by using digital panoramic radiographs. *Folia Morphol (Warsz).* 2018;77(2):323–8.
  46. De Coster PJ, Marks LA, Martens LC, Huysseune A. Dental agenesis: genetic and clinical perspectives. *J Oral Pathol Med.* 2009 Jan;38(1):1–17.
  47. Courtois G, Smahi A, Reichenbach J, Döffinger R, Cancrini C, Bonnet M, et al. A hypermorphic  $\text{IKAPPA}\alpha$  mutation is associated with autosomal dominant anhidrotic ectodermal dysplasia and T cell immunodeficiency. *J Clin Invest.* 2003 Oct;112(7):1108–15.
  48. Hubeau M, Ngadjeua F, Puel A, Israel L, Feinberg J, Chrabieh M, et al. New mechanism of X-linked anhidrotic ectodermal dysplasia with immunodeficiency: impairment of ubiquitin binding despite normal folding of NEMO protein. *Blood.* 2011 Jul 28;118(4):926–35.
  49. Ricci S, Romano F, Nieddu F, Picard C, Azzari C. OL-EDA-ID Syndrome: a Novel Hypomorphic NEMO Mutation Associated with a Severe Clinical Presentation and Transient HLH. *J Clin Immunol.* 2017 Jan;37(1):7–11.
  50. Ichimiya Y, Sonoda M, Ishimura M, Kanno S, Ohga S. Hemorrhagic Pneumonia as the First Manifestation of Anhidrotic Ectodermal Dysplasia with Immunodeficiency. *J Clin Immunol.* 2019 Apr;39(3):264–6.
  51. Carlberg VM, Lofgren SM, Mann JA, Austin JP, Nolt D, Shereck EB, et al. Hypohidrotic ectodermal dysplasia, osteopetrosis, lymphedema, and immunodeficiency in an infant with multiple opportunistic infections. *Pediatr Dermatol.* 2014 Dec;31(6):716–21.
  52. Reiche W, Parkanyi L, Braunitzer G, Nagy K, Karpati K. Oligodontia in a teenager with Down syndrome - a case study. *Klin Padiatr.* 2015 Jan;227(1):35–7.



53. Lammi L, Arte S, Somer M, Jarvinen H, Lahermo P, Thesleff I, et al. Mutations in AXIN2 cause familial tooth agenesis and predispose to colorectal cancer. *Am J Hum Genet.* 2004 May;74(5):1043–50.
54. Waldron JM, McNamara C, Hewson AR, McNamara CM. Axenfeld-Rieger syndrome (ARS): a review and case report. *Spec Care Dentist.* 2010;30(5):218-22.
55. Nieminen P, Kotilainen J, Aalto Y, Knuutila S, Pirinen S, Thesleff I. MSX1 gene is deleted in Wolf-Hirschhorn syndrome patients with oligodontia. *J Dent Res.* 2003 Dec;82(12):1013–7.
56. Singh A, Bhatia HP, Sood S, Sharma N, Mohan A. A novel finding of oligodontia and ankyloglossia in a 14-year-old with Floating-Harbor syndrome. *Spec Care Dentist.* 2017 Nov;37(6):318–21.
57. Kühnisch J, Ekstrand KR, Pretty I, Twetman S, van Loveren C, Gizani S, et al. Best clinical practice guidance for management of early caries lesions in children and young adults: an EAPD policy document. *Eur Arch Paediatr Dent.* 2016 Feb;17(1):3–12.
58. Bajraktarova Misevska C, Kanurkova L, Bajraktarova Valjakova E, Georgieva S, Bajraktarova B, Georgiev Z, et al. Craniofacial morphology in individuals with increasing severity of hypodontia. *South European Journal of Orthodontics and Dentofacial Research.* 2016 Apr 1;3:12–7.
59. Herrera-Atoche JR, Medina-Mazariegos CR, Zúñiga-Herrera ID, Colomé-Ruiz GE, Aguilar-Ayala FJ, Pinzón-Te AL, et al. Growth differences in patients with dental agenesis, how its location impacts facial morphology. *J Dent Sci.* 2020 Sep;15(3):336–44.
60. Haider BA, Hussain SS. Association between hypodontia and angles malocclusion. *JPMA: Journal of Pakistan Medical Association.* 2016 Oct 1;66(10):S-27-S-29.
61. DE Stefani A, Bruno G, Frezza A, Conte E, Balasso P, Gracco A. Association between teeth agenesis and Angle's classes in an Italian population. *Minerva Dent Oral Sci.* 2021 Feb;70(1):21–5.
62. Bergendal B, Bergendal T, Hallonsten AL, Koch G, Kurol J, Kvint S. A multidisciplinary approach to oral rehabilitation with osseointegrated implants in children and adolescents with multiple aplasia. *Eur J Orthod.* 1996 Apr;18(2):119–29.
63. de Andrade Vieira W, Souza-Silva BN, de Macedo Bernardino Í, Santana ES, de Matos FR, Vieira Bittencourt MA, et al. Maxillary incisor root morphology in patients with nonsyndromic tooth agenesis: A controlled cross-sectional pilot study. *Am J Orthod Dentofacial Orthop.* 2020 Feb;157(2):212–7.
64. Ruiz-Mealin EV, Parekh S, Jones SP, Moles DR, Gill DS. Radiographic study of delayed tooth development in patients with dental agenesis. *Am J Orthod Dentofacial Orthop.* 2012 Mar;141(3):307–14.
65. Kurol J. Infraocclusion of primary molars. An epidemiological, familial, longitudinal clinical and histological study. *Swed Dent J Suppl.* 1984;21:1–67.
66. Dharmo B, Kuijpers M a. R, Balk-Leurs I, Boxum C, Wolvius EB, Ongkosuwito EM. Disturbances of dental development distinguish patients with oligodontia-ectodermal dysplasia from isolated oligodontia. *Orthod Craniofac Res.* 2018 Feb;21(1):48–56.
67. De Santis D, Pancera P, Sinigaglia S, Faccioni P, Bertossi D, Luciano U, et al. Tooth agenesis: part 2. Orthodontic treatment and prosthetic possibilities. *Journal of biological regulators and homeostatic agents* 33(Suppl 1 integer ). 2019 Sep 30;23–8.
68. Guide d'odontologie pédiatrique [Internet]. Cité le 15/11/2021. <https://www.editionsmdp.fr/boutique/livres/G01832/guide-d-odontologie-pediatrique.html>
69. Bechor N, Finkelstein T, Shapira Y, Shpack N. Conservative orthodontic treatment for skeletal open bite associated with amelogenesis imperfecta. *J Dent Child (Chic).* 2014 Aug;81(2):96–102.

70. Ioannidou-Marathiotou I, Kotsiomi E, Gioka C. The contribution of orthodontics to the prosthodontic treatment of ectodermal dysplasia: a long-term clinical report. *J Am Dent Assoc.* 2010 Nov;141(11):1340–5.
71. Bidra AS, Martin JW, Feldman E. Complete denture prosthodontics in children with ectodermal dysplasia: review of principles and techniques. *Compend Contin Educ Dent.* 2010 Aug;31(6):426–33; quiz 434, 444.
72. Gupta S, Tyagi P. Prosthodontic management of anhidrotic ectodermal dysplasia. *Indian J Dent Res.* 2011 Apr;22(2):348–51.
73. Derbanne MA, Sitbon MC, Landru MM, Naveau A. Case report: Early prosthetic treatment in children with ectodermal dysplasia. *Eur Arch Paediatr Dent.* 2010 Dec;11(6):301–5.
74. Punj A, Yih J, Rogoff GS. Interdisciplinary management of nonsyndromic tooth agenesis in the digital age. *The Journal of the American Dental Association.* 2021 Apr;152(4):318–28.
75. Desai N, Dawjee S. Oligodontia – treatment planning of a case. 67(9):5.
76. Kang H-G, Huh Y-H, Park C-J, Cho L-R. Rehabilitation of a patient with non-syndromic partial oligodontia. *J Adv Prosthodont.* 2016 Jun;8(3):241–50.
77. Zemnick C, Kapoor R, Yoon RK, Chussid S. Speech prosthesis in child patient with ectodermal dysplasia. Case report. *N Y State Dent J.* 2013 Mar;79(2):22–6.
78. Retnakumari N, Varghese M, Kannan VP. Christ siemens touraine syndrome: A rare case report. *Journal of Indian Society of Pedodontics and Preventive Dentistry.* 2016 Jan 4;34(2):185.
79. Bhalla G, Agrawal KK, Chand P, Singh K, Singh BP, Goel P, et al. Effect of complete dentures on craniofacial growth of an ectodermal dysplasia patient: a clinical report. *J Prosthodont.* 2013 Aug;22(6):495–500.
80. Akkaya N, Kiremitçi A, Kansu O. Treatment of a patient with oligodontia: a case report. *J Contemp Dent Pract.* 2008 Mar 1;9(3):121–7.
81. Singer SL, Henry PJ, Liddelow G, Rosenberg I. Long-term follow-up of implant treatment for oligodontia in an actively growing individual: a clinical report. *J Prosthet Dent.* 2012;108(5):279-85. Incici E, Matuliene G, Hüsler J, Salvi GE, Pjetursson B, Brägger U. Cumulative costs for the prosthetic reconstructions and maintenance in young adult patients with birth defects affecting the formation of teeth. *Clin Oral Implants Res.* 2009 Jul;20(7):715–21.
82. Schnabl D, Grunert I, Schmuth M, Kapferer-Seebacher I. Prosthetic rehabilitation of patients with hypohidrotic ectodermal dysplasia: A systematic review. *J Oral Rehabil.* 2018 Jul;45(7):555–70.
83. Rathee M, Malik P, Dua M, Yadav V. Early functional, esthetic, and psychological rehabilitation of preschool child with nonsyndromic oligodontia and anodontia in mixed dentition stage through conservative systematic approach: a case report with 5-year follow-up. *Contemp Clin Dent.* 2016;7(2):232-5..
84. Tarjan I, Gabris K, Rozsa N. Early prosthetic treatment of patients with ectodermal dysplasia: a clinical report. *J Prosthet Dent.* 2005 May;93(5):419–24.
85. Traitement implantoprothétique de l'adulte atteint d'agénésies dentaires multiples liées à une maladie rare. [Internet]. Haute Autorité de Santé. Disponible sur : [https://www.has-sante.fr/jcms/c\\_952574/fr/traitement-implantoprothetique-de-l-adulte-atteint-d-agenesies-dentaires-multiples-liees-a-une-maladie-rare](https://www.has-sante.fr/jcms/c_952574/fr/traitement-implantoprothetique-de-l-adulte-atteint-d-agenesies-dentaires-multiples-liees-a-une-maladie-rare). Cité le 15/11/2021.
86. Celar AG, Durstberger G, Zauza K. Use of an individual traction prosthesis and distraction osteogenesis to reposition osseointegrated implants in a juvenile with ectodermal dysplasia: a clinical report. *J Prosthet Dent.* 2002 Feb;87(2):145–8.
87. Pipa Vallejo A, López Arranz Monje E, González García M, Martínez Fernández M, Blanco Moreno Alvarez Buylla F. Treatment with removable prosthesis in hypohidrotic ectodermal dysplasia. A clinical case. *Med Oral Patol Oral Cir Bucal.* 2008 Feb 1;13(2):E119-123.

88. Khazaie R, Berroeta EM, Borrero C, Torbati A, Chee W. Five-year follow-up treatment of an ectodermal dysplasia patient with maxillary anterior composites and mandibular denture: a clinical report. *J Prosthodont*. 2010;19(4):294-8.
89. Khodaeian N, Sabouhi M, Ataei E. An Interdisciplinary Approach for Rehabilitating a Patient with Amelogenesis Imperfecta: A Case Report. *Case Reports in Dentistry*. 2012 Aug 16;2012:e432108.
90. Reston E, Bervian J, Kramer P, Spiguel M, Ferreira S, Closs L. Esthetic rehabilitation of a patient with severe oligodontia. *Oper Dent*. 2014 Aug;39(4):339-44.
91. Closs LQ, Weissbluth MF, Nakamura E, Hermann FP. Esthetic and functional rehabilitation for oligodontia in the mixed dentition: case report. *J Dent Child (Chic)*. 2012 Dec;79(3):193-6.
92. He X, Shu W, Kang Y, Li Z, Zhang J, Kari K, et al. Esthetic and functional rehabilitation of a patient with nonsyndromic oligodontia: a case report from China. *J Esthet Restor Dent*. 2007;19(3):137-42; discussion 143.
93. Kaul S, Reddy R. Prosthetic rehabilitation of an adolescent with hypohidrotic ectodermal dysplasia with partial anodontia: case report. *J Indian Soc Pedod Prev Dent*. 2008 Dec;26(4):177-81.
94. Nomura S, Hasegawa S, Noda T, Ishioka K. Longitudinal study of jaw growth and prosthetic management in a patient with ectodermal dysplasia and anodontia. *Int J Paediatr Dent* 1993 Mar;3(1):29-38.
95. Sholapurkar AA, Setty S, Pai KM. Total anodontia in patient with hypohidrotic ectodermal dysplasia. Report of rare case of Christ-Siemens Touraine syndrome. *N Y State Dent J*. 2011 Jan;77(1):36-9.
96. Al-Ibrahim HA, Al-Hadlaq SM, Abduljabbar TS, Al-Hamdan KS, Abdin HA. Surgical and implant-supported fixed prosthetic treatment of a patient with ectodermal dysplasia: a case report. *Spec Care Dentist*. 2012 Feb;32(1):1-5.
97. Apaydin A, Sermet B, Ureturk S, Kundakcioglu A. Correction of malocclusion and oral rehabilitation in a case of amelogenesis imperfecta by insertion of dental implants followed by Le Fort I distraction osteogenesis of the edentulous atrophic maxilla. *BMC Oral Health*. 2014 Sep 17;14(1):116.
98. Balshi TJ, Wolfinger GJ. Treatment of congenital ectodermal dysplasia with zygomatic implants: a case report. *Int J Oral Maxillofac Implants*. 2002 Apr;17(2):277-81.
99. Giray B, Akça K, Iplikçioğlu H, Akça E. Two-year follow-up of a patient with oligodontia treated with implant- and tooth-supported fixed partial dentures: a case report. *Int J Oral Maxillofac Implants*. 2003 Dec;18(6):905-11.
100. Kirmeier R, Gluhak C, Marada P, Wegscheider WA, Eskici A, Jakse N. Oral Rehabilitation of Adult Twins With Severe Lack of Bone Due to Hypohidrotic Ectodermal Dysplasia—A 12-Month Follow-Up. *Journal of Oral and Maxillofacial Surgery*. 2009 Jan 1;67(1):189-94.
101. Cocchetto R, Pradies G, Celletti R, Canullo L. Continuous craniofacial growth in adult patients treated with dental implants in the anterior maxilla. *Clin Implant Dent Relat Res*. 2019 Aug;21(4):627-34.
102. Grecchi F, Zingari F, Bianco R, Zollino I, Casadio C, Carinci F. Implant rehabilitation in grafted and native bone in patients affected by ectodermal dysplasia: evaluation of 78 implants inserted in 8 patients. *Implant Dent*. 2010 Oct;19(5):400-8.
103. Peñarrocha-Diago M, Uribe-Origone R, Rambla-Ferrer J, Guarinos-Carbó J. Fixed rehabilitation of a patient with hypohidrotic ectodermal dysplasia using zygomatic implants. *Oral Surgery, Oral Medicine, Oral Pathology, Oral Radiology, and Endodontology*. 2004 Aug 1;98(2):161-5.
104. Lypka M, Yarmand D, Burstein J, Tso V, Yamashita D-D. Dental implant reconstruction in a patient with ectodermal dysplasia using multiple bone grafting techniques. *J Oral Maxillofac Surg*. 2008 Jun;66(6):1241-4.

105. Rad AS, Siadat H, Monzavi A, Mangoli A. Full Mouth Rehabilitation of a Hypohidrotic Ectodermal Dysplasia Patient with Dental Implants: A Clinical Report. *Journal of Prosthodontics*. 2007;16(3):209–13.
106. Pigno MA, Blackman RB, Cronin RJ, Cavazos E. Prosthodontic management of ectodermal dysplasia: A review of the literature. *Journal of Prosthetic Dentistry*. 1996 Nov 1;76(5):541–5.
107. Ladda R, Gangadhar S, Kasat V, Bhandari A. Prosthodontic Management of Hypohidrotic Ectodermal Dysplasia with Anodontia: A Case Report in Pediatric Patient and Review of Literature. *Ann Med Health Sci Res*. 2013;3(2):277–81.
108. Beikler T, Flemmig TF. Implants in the medically compromised patient. *Crit Rev Oral Biol Med*. 2003;14(4):305–16.
109. Alcan T, Basa S, Kargül B. Growth analysis of a patient with ectodermal dysplasia treated with endosseous implants: 6-year follow-up. *Journal of Oral Rehabilitation*. 2006;33(3):175–82.
110. Bonin B, Saffarzadeh A, Picard A, Levy P, Romieux G, Goga D. [Early implant treatment of a child with anhidrotic ectodermal dysplasia. Apropos of a case]. *Rev Stomatol Chir Maxillofac*. 2001 Nov;102(6):313–8.
111. Becktor KB, Becktor JP, Keller EE. Growth analysis of a patient with ectodermal dysplasia treated with endosseous implants: a case report. *Int J Oral Maxillofac Implants*. 2001 Dec;16(6):864–74.
112. Ding M, Fan Y, Qin M, Claes P, Matthews H, Peng H, et al. Facial Morphological Changes Following Denture Treatment in Children with Hypohidrotic Ectodermal Dysplasia. *Pediatr Dent*. 2020 Jul 15;42(4):315–20.
113. Levy-Bercowski D, Abreu A, Parker C, Riggs B, Rockman R. Immediate Vacuum Formed Overdenture for a Pediatric Patient with Ectodermal Dysplasia. *J Dent Child (Chic)*. 2018 Sep 15;85(3):139–42.
114. Nomura S, Hasegawa S, Noda T, Ishioka K. Longitudinal study of jaw growth and prosthetic management in a patient with ectodermal dysplasia and anodontia. *Int J Paediatr Dent*. 1993 Mar;3(1):29–38.
115. Enacar A, Giray B, Pehlivanoglu M, Iplikcioglu H. Facemask therapy with rigid anchorage in a patient with maxillary hypoplasia and severe oligodontia. *Am J Orthod Dentofacial Orthop*. 2003 May;123(5):571–7.
116. Ierardo G, Luzzi V, Sfasciotti GL, Nardacci G, Polimeni A, Vozza I. Using of modified rapid palate expander with miniscrews in a patient affected by ectodermic dysplasia. *Clin Ter*. 2019 Jun;170(3):e168–73.
117. Sabri R. Management of over-retained mandibular deciduous second molars with and without permanent successors. *World J Orthod*. 2008;9(3):209–20.
118. Punj A, Yih J, Rogoff GS. Interdisciplinary management of nonsyndromic tooth agenesis in the digital age. *J Am Dent Assoc*. 2021 Apr;152(4):318–28.
119. Hvaring CL, Birkeland K. The long-term fate of persisting deciduous molars and canines in 42 patients with severe hypodontia: a 12-year follow-up. *Eur J Orthod*. 2019 Nov 21;cjz090.
120. Maeda A, Sakoguchi Y, Miyawaki S. Patient with oligodontia treated with a miniscrew for unilateral mesial movement of the maxillary molars and alignment of an impacted third molar. *American Journal of Orthodontics and Dentofacial Orthopedics*. 2013 Sep;144(3):430–40.
121. Trentesaux T, Delfosse C, Rousset MM, Hervé C, Hamel O. Social vulnerability in paediatric dentistry: an overview of ethical considerations of therapeutic patient education. *Cult Med Psychiatry*. 2014 Mar;38(1):5–12.
122. Therapeutic patient education : continuing education programmes for health care providers in the field of prevention of chronic diseases : report of a WHO working group. :90.
123. Éducation thérapeutique du patient (ETP) [Internet]. Haute Autorité de Santé. [https://www.has-sante.fr/jcms/c\\_1241714/fr/education-therapeutique-du-patient-etp](https://www.has-sante.fr/jcms/c_1241714/fr/education-therapeutique-du-patient-etp). Cité le 15/11/2021.

124. O-Rares: Manifestations orales et dentaires des maladies rares - Strasbourg [Internet]. <https://www.o-rares.com/>. Cité le 15/11/2021.
125. Votre annuaire ETP Maladies Rares [Internet]. Votre annuaire ETP Maladies Rares. <https://etpmaladiesrares.com/>. Cité le 15/11/2021.
126. Filière TeteCou: Malformations rares tête cou dents [Internet]. <https://www.tete-cou.fr/>. Cité le 15/11/2021.
127. Rey T, Tarabeux J, Gerard B, Delbarre M, Stoetzel C, Prasad M, et al. Protocol GenoDENT: Implementation of a new NGS panel for molecular diagnosis of genetic disorders with orodental involvement. In: *Odontogenesis: Methods and Protocols*,. in press. 2018.
128. Prasad MK, Geoffroy V, Vicaire S, Jost B, Dumas M, Le Gras S, et al. A targeted next-generation sequencing assay for the molecular diagnosis of genetic disorders with orodental involvement. *J Med Genet*. 2016 Feb;53(2):98–110.
129. Dentistry AA of P. Management of dental patients with special health care needs. *Pediatr Dent*. 2017;39:229–34.
130. Incici E, Matulienė G, Hüsler J, Salvi GE, Pjetursson B, Brägger U. Cumulative costs for the prosthetic reconstructions and maintenance in young adult patients with birth defects affecting the formation of teeth. *Clin Oral Implants Res*. 2009 Jul;20(7):715–21.
131. Mano MC, Trentesaux T, Begué-Simon A-M, Wolikow M, Hamel O, Hervé C. Éducation thérapeutique du patient en odontologie. *EM-Consulte Vol 12 - N° 2 P. 77-84* - juin 2015. Doi : 10.1016/j.etiqe.2014.11.003.
132. Bloch-Zupan A, Rey T, Laugel-Haushalter V, Jung S, Clauss F, Strub M. GenoDENT ou comment la génétique aide à mieux prendre en charge les patients. In: *Information Dentaire*. 2018.
133. Kawamoto T, Motohashi N, Ohyama K. A case of oculo-facio-cardio-dental syndrome with integrated orthodontic-prosthetic treatment. *Cleft Palate Craniofac J*. 2004;41(1):84-94.
134. Abbo B, Razzoog ME. Management of a patient with hypodontia, using implants and all-ceramic restorations: a clinical report. *J Prosthet Dent*. 2006;95(3):186-9.
135. Adeboye SOI, Cole BO, Jepson NJA, Hodgkinson PD. Multidisciplinary management of Blepharo-Cheilo-Dontic Syndrome and the role of overdenture in dental management. *Eur J Paediatr Dent*. 2009;10(4):201-4.
136. Agarwal SK, Madan R, Praveen G, Tandon R. Prosthodontic rehabilitation of a patient with true partial anodontia - a case report. *J Indian Prosthodont Soc*. 2010;10(1):75-7.
137. Ahmed B, Yazdanie N. Hypodontia and microdontia associated with hereditary ectodermal dysplasia. *J Coll Physicians Surg Pak*. 2009;19(3):192-4.
138. Akkad A-S, Bächle M, Kohal RJ. Réhabilitation prothétique d'un enfant de 6 ans atteint d'hypodontie. *Schweiz Monatsschr Zahnmed*. 2006;116(6):626-40.
139. AlNuaimi R, Mansoor M. Prosthetic rehabilitation with fixed prosthesis of a 5-year-old child with hypohidrotic ectodermal dysplasia and oligodontia: a case report. *J Med Case Rep*. 2019;13(1):329.
140. Alsayed HD, Alqahtani NM, Alzayer YM, Morton D, Levon JA, Baba NZ. Prosthodontic rehabilitation with monolithic, multichromatic, CAD-CAM complete overdentures in an adolescent patient with ectodermal dysplasia: A clinical report. *J Prosthet Dent*. 2018;119(6):873-8.
141. Alsayed HD, Alqahtani NM, Levon JA, Morton D. Prosthodontic rehabilitation of an ectodermal dysplasia patient with implant telescopic crown attachments. *J Prosthodont*. 2017;26(7):622-7.
142. Artopoulou I-I, Martin JW, Suchko GD. Prosthodontic rehabilitation of a 10-year-old ectodermal dysplasia patient using provisional implants. *Pediatr Dent*. 2009;31(1):52-7.

143. Aydinbelge M, Gumus HO, Sekerci AE, Demetoğlu U, Etoz OA. Implants in children with hypohidrotic ectodermal dysplasia: an alternative approach to esthetic management: case report and review of the literature. *Pediatr Dent*. 2013;35(5):441-6.
144. Azzi L, Maurino V, Vinci R, Croveri F, Boggio A, Tagliabue A, et al. ADULT syndrome: dental features of a very rare condition. *J Biol Regul Homeost Agents*. 2017;31(2 Suppl 1):61-5.
145. Bala S, Nikhil M, Chugh A, Narwal A. Prosthetic rehabilitation of a child suffering from hypohidrotic ectodermal dysplasia with complete anodontia. *Int J Clin Pediatr Dent*. 2012;5(2):148-50.
146. Balaji P, Balaji SM, Ugandhar P. Dental implants for severely atrophied jaws due to ectodermal dysplasia. *Indian J Dent Res*. 2015;26(2):205-9.
147. Balkaya MC, Sultan H, Erdem S, Mutlu D. Prosthetic rehabilitation of a patient with a unilateral cleft palate: a clinical report. *J Prosthet Dent*. 2014;111(4):269-72.
148. Bhalla G, Agrawal KK, Singh K, Singh BP, Goel P. A preliminary study to analyze the cranio-facial growth of an ectodermal dysplasia patient after prosthetic rehabilitation. *J Indian Prosthodont Soc*. 2013b;13(1):43-8.
149. Bildik T, Ozbaran B, Kose S, Koturoglu G, Gokce B, Gunaydin A, et al. Hypohidrotic ectodermal dysplasia: a multidisciplinary approach. *Int J Psychiatry Med*. 2012;44(3):225-40.
150. Bulut E, Guler AU, Sen Tunc E, Telcioglu NT. Oral rehabilitation with endosseous implants in a child with ectodermal dysplasia: a case report. *Eur J Paediatr Dent*. 2010;11(3):149-52.
151. Bural C, Oztas E, Ozturk S, Bayraktar G. Multidisciplinary treatment of non-syndromic oligodontia. *Eur J Dent*. 2012;6(2):218-26.
152. Cagetti MG, Camoni N, Cetraro F, Scanferla M, Moretti GM. Special-needs patients in pediatric dentistry: Progeroid syndrome. A case of dental management and oral rehabilitation. *Pediatr Rep*. 2019;11(2):7951.
153. Cassi D, Di Blasio A, Gandolfini M. Determination of vertical dimension in prosthodontic rehabilitation of a growing patient with severe oligodontia. *Eur J Paediatr Dent*. 2015;16(1):61-4.
154. Celli D, Manente A, Grippaudo C, Cordaro M. Interceptive treatment in ectodermal dysplasia using an innovative orthodontic/prosthetic modular appliance. A case report with 10- year follow-up. *Eur J Paediatr Dent*. 2018;19(4):307-12.
155. Cetiner D, Engel U, Tüter G, Yalim M. Clinical management of ectodermal dysplasia with long term follow up: two case reports. *J Clin Pediatr Dent*. 2001;25(3):187-90.
156. Chung D-W, Vang M-S, Park S-W, Lim H-P, Yang H-S. Oral rehabilitation for a patient with oligodontia and maxillary hypoplasia. *J Adv Prosthodont*. 2009;1(1):6-9.
157. Cone MR. Rethinking the traditional full-mouth rehabilitation by applying minimal prosthetic dentistry for maximum patient benefit. *Gen Dent*. 2016;64(6):46-53.
158. Cooper LF, Culp L, Luedin N. A digital approach to improved overdentures for the adolescent oligodontia patient. *J Esthet Restor Dent*. 2016;28(3):144-56.
159. Dall'Oca S, Ceppi E, Pompa G, Polimeni A. X-linked hypohidrotic ectodermal dysplasia: a ten-year case report and clinical considerations. *Eur J Paediatr Dent*. 2008;9(4 Suppl):14-8.
160. Ambrosio A, Cioffi A, Cirillo A, Sammartino G. Immediate loading in ectodermal dysplasia: clinical case. *J Oral Maxillofac Surg*. 2011;69(9):2351-6.
161. Della Valle D, Chevitaese ABA, Maia LC, Farinhas JA. Alternative rehabilitation treatment for a patient with ectodermal dysplasia. *J Clin Pediatr Dent*. 2004;28(2):103-6.
162. Demir T, Kecik D, Cehreli ZC. Kenny-Caffey Syndrome: oral findings and 4-year follow-up of overlay denture therapy. *J Dent Child (Chic)*. 2007;74(3):236-40.
163. Dhima M, Salinas TJ, Cofer SA, Rieck KL. Rehabilitation of medically complex ectodermal dysplasia with novel surgical and prosthodontic protocols. *Int J Oral Maxillofac Surg*. 2014;43(3):301-4.



164. Doruk C, Bicakci AA, Babacan H. Orthodontic and orthopedic treatment of a patient with incontinentia pigmenti. *Angle Orthod.* 2003;73(6):763-8.
165. Duarte S, Phark J-H, Tada T, Sadan A. Resin-bonded fixed partial dentures with a new modified zirconia surface: a clinical report. *J Prosthet Dent.* 2009;102(2):68-73.
166. Dunbar AC, McIntyre GT, Laverick S, Stevenson B. Axenfeld-Rieger syndrome: a case report. *J Orthod.* 2015;42(4):324-30.
167. Ergun G, Cekic-Nagas I. Implant-prosthetic rehabilitation of a patient with nonsyndromic oligodontia: a clinical report. *J Oral Implantol.* 2012;38 Spec No:497-503.
168. Ferri J, Stoelinga P-J, Cawood J-I, Tulasne J-F, Paraque A-R, Andréani J-F. Forum chirurgie préprothétique: un cas d'oligodontie. *Rev Stomatol Chir Maxillofac.* 2007;108(1):71-9.
169. Filius MAP, Vissink A, Raghoobar GM, Visser A. Implant-retained overdentures for young children with severe oligodontia: a series of four cases. *J Oral Maxillofac Surg.* 2014;72(9):1684-90.
170. Fotso J, Hugentobler M, Kiliaridis S, Richter M. Dysplasie ectodermique anhidrotique. Réhabilitation. *Rev Stomatol Chir Maxillofac.* 2009;110(1):50-4.
171. Fraiz FC, Gugisch RC, Cavalcante-Leão BL, Macedo LM. Hypohidrotic ectodermal dysplasia: a clinical case with a longitudinal approach. *J Contemp Dent Pract.* 2014;15(6):788-91.
172. Hassona Y, Rajab L, Taimeh D, Scully C. Sanjad-Sakati syndrome: oral health care. *Med Princ Pract.* 2018;27(3):293-6.
173. Hekmatfar S, Jafari K, Meshki R, Badakhsh S. Dental management of ectodermal dysplasia: two clinical case reports. *J Dent Res Dent Clin Dent Prospects.* 2012;6(3):108-12.
174. Huang PY, Driscoll CF. From childhood to adulthood: oral rehabilitation of a patient with ectodermal dysplasia. *J Prosthet Dent.* 2014;112(3):439-43.
175. Itthagarun A, King NM. Oral rehabilitation of a hypohidrotic ectodermal dysplasia patient: a 6-year follow-up. *Quintessence Int.* 2000;31(9):642-8.
176. Jain D, Jain S, Kumar A, Rahangdale T. Hypohidrotic ectodermal dysplasia: prosthetic and endodontic management. *Int J Clin Pediatr Dent.* 2010;3(1):63-7.
177. Kiener P, Oetterli M, Mericske-Stern R. Réhabilitation prothétique des patients atteints de dysplasie ectodermique. *Schweiz Monatsschr Zahnmed.* 2003;113(10):1076-89.
178. King E. Oral sequelae and rehabilitation considerations for survivors of childhood cancer. *Br Dent J.* 2019;226(5):323-9.
179. Kirtley GE. Restoring esthetics and function in an edentulous patient with ectodermal dysplasia. *Compend Contin Educ Dent.* 2011;32(6):82-4, 86, 88.
180. Koyuncuoglu CZ, Metin S, Saylan I, Calisir K, Tuncer O, Kantarci A. Full-mouth rehabilitation of a patient with ectodermal dysplasia with dental implants. *J Oral Implantol.* 2014;40(6):714-21.
181. Kramer F-J, Baethge C, Tschernitschek H. Implants in children with ectodermal dysplasia: a case report and literature review. *Clin Oral Implants Res.* 2007;18(1):140-6.
182. Kuroda S, Iwata M, Tamamura N, Ganzorig K, Hichijo N, Tomita Y, et al. Interdisciplinary treatment of a nonsyndromic oligodontia patient with implant-anchored orthodontics. *Am J Orthod Dentofacial Orthop.* 2014;145(4 Suppl):S136-147.
183. Kuroda S, Sugawara Y, Yamashita K, Mano T, Takano-Yamamoto T. Skeletal Class III oligodontia patient treated with titanium screw anchorage and orthognathic surgery. *Am J Orthod Dentofacial Orthop.* 2005;127(6):730-8.
184. Kutkut A, Abu-Eid R, Sharab L, Abadi B, Van Sickels J. Full mouth implant-supported rehabilitation of a patient with ectodermal dysplasia: clinical report and literature review. *J Int Acad Periodontol.* 2015;17(2):34-41.

185. Lamazza L, Cerulli GM, Favaretti F, De Biase A. Implant-prosthetic partial-arch restoration in a patient with ectodermal dysplasia characterized by oligodontia and localized bone deficiency: a case report. *Int J Oral Maxillofac Implants*. 2009;24(1):147-50.
186. Li D, Liu Y, Ma W, Song Y. Review of ectodermal dysplasia: case report on treatment planning and surgical management of oligodontia with implant restorations. *Implant Dent*. 2011;20(5):328-30.
187. Lin IP, Kumchai H, AlRejaye N, Sun AF, Drizen K, Liu JL-J. Interdisciplinary approach to treat patients with tooth agenesis: a case report. *Clin Adv Periodontics*. 2019;9(1):34-46.
188. Lo Muzio L, Bucci P, Carile F, Riccitiello F, Scotti C, Coccia E, et al. Prosthetic rehabilitation of a child affected from anhydrotic ectodermal dysplasia: a case report. *J Contemp Dent Pract*. 2005;6(3):120-6.
189. Londhe SM, Viswambaran M, Kumar P. Multidisciplinary Management of Oligodontia. *Med J Armed Forces India*. 2008;64(1):67-9.
190. Lustig JP, Yanko R, Zilberman U. Use of dental implants in patients with Down syndrome: a case report. *Spec Care Dentist*. 2002;22(5):201-4.
191. Maiorana C, Poli PP, Poggio C, Barbieri P, Beretta M. Oral rehabilitation of a patient with ectodermal dysplasia treated with fresh-frozen bone allografts and computer-guided implant placement: a clinical case report. *J Oral Maxillofac Surg*. 2017;75(5):939-54.
192. Manuja N, Passi S, Pandit IK, Singh N. Management of a case of ectodermal dysplasia: a multidisciplinary approach. *J Dent Child (Chic)*. 2011;78(2):107-10.
193. Marianetti TM, Azzuni C, Moro A, Cervelli D, Gasparini G, Boniello R, et al. Case report of oligodontia: long term stability of orthognatic surgery and prosthetic rehabilitation. *Minerva Stomatol*. 2011;60(3):139-47.
194. Maroulakos G, Artopoulou II, Angelopoulou MV, Emmanouil D. Removable partial dentures vs overdentures in children with ectodermal dysplasia: two case reports. *Eur Arch Paediatr Dent*. 2016;17(3):205-10.
195. Martin JW, Tselios N, Chambers MS. Treatment strategy for patients with ectodermal dysplasia: a case report. *J Clin Pediatr Dent*. 2005;29(2):113-8.
196. Martinho J, Ferreira H, Paulo S, Paula A, Marto C-M, Carrilho E, et al. Oculo-Facio-Cardio- Dental Syndrome: a case report about a rare pathological condition. *Int J Environ Res Public Health*. 2019;16(6):928.
197. Mello BZF, Silva TC, Rios D, Machado MAAM, Valarelli FP, Oliveira TM. Mini-implants: alternative for oral rehabilitation of a child with ectodermal dysplasia. *Braz Dent J*. 2015;26(1):75-8.
198. Moshaverinia A, Torbati A, Kar K, Aalam AA, Takanashi K, Chee WWL. Full mouth rehabilitation of a young patient with partial expressions of ectodermal dysplasia: a clinical report. *J Prosthet Dent*. 2014;112(3):449-54.
199. Nandini Y. Prosthodontic management of a patient with ectodermal dysplasia. *J Coll Physicians Surg Pak*. 2013;23(12):899-901.
200. Nirmala S, Gokhale N, Sivakumar N, Quadar MA. Agenesis of multiple primary teeth and its rehabilitation: a case report. *Int J Clin Pediatr Dent*. 2013;6(1):55-7.
201. Nishimura R, Nojima K, Nishii Y, Hanai J, Arataki T, Uchiyama T, et al. Multidisciplinary treatment of mandibular prognathism with multiple congenitally missing teeth. *Bull Tokyo Dent Coll*. 2006;47(1):25-31.
202. Ohno K, Ohmori I. Anodontia with hypohidrotic ectodermal dysplasia in a young female: a case report. *Pediatr Dent*. 2000;22(1):49-52.
203. Omondi BI, Chepkwony F, Ariemba RM, Miyogo JO, Opinya GN. Prosthodontic rehabilitation of a child with ectodermal dysplasia: a preliminary report. *Int J Prosthodont*. 2019;32(1):107-9.



204. Ou-Yang LW, Li TY, Tsai AI. Early prosthodontic intervention on two three-year-old twin girls with ectodermal dysplasia. *Eur J Paediatr Dent.* 2019;20(2):139-42.
205. Pannu K, Singh BD. Ectodermal dysplasia with total anodontia: rehabilitation of a seven year old child. *J Indian Soc Pedod Prev Dent.* 2002;20(3):114-7.
206. Pannu P, Galhotra V, Ahluwalia P, Gambhir RS. Non-syndromic oligodontia in permanent dentition: a case report. *Ghana Med J.* 2014;48(3):173-6.
207. Paschos E, Huth KC, Hickel R. Clinical management of hypohidrotic ectodermal dysplasia with anodontia: case report. *J Clin Pediatr Dent.* 2002;27(1):5-8.
208. Patel MI. Prosthodontic rehabilitation of a patient with partial anodontia: a clinical report. *J Prosthet Dent.* 2002;88(2):132-4.
209. Paulus C, Martin P. Hypodontia due to ectodermal dysplasia: rehabilitation with very early dental implants. *Rev Stomatol Chir Maxillofac Chir Orale.* 2013;114(3):e5-8.
210. Pavarina AC, Machado AL, Vergani CE, Giampaolo ET. Overlay removable partial dentures for a patient with ectodermal dysplasia: a clinical report. *J Prosthet Dent.* 2001;86(6):574-7.
211. Pettit S, Campbell PR. Ectrodactyly-ectodermal dysplasia-clefting syndrome: the oral hygiene management of a patient with EEC. *Spec Care Dentist.* 2010;30(6):250-4.
212. Pinheiro R dos S, Otero RA, Portela MB, Castro GF. Severe oligodontia and dental anomalies in a child with a history of multiple natal teeth: an eight-year retrospective. *Gen Dent.* 2011;59(6):e248-250.
213. Pombo Castro M, Luaces Rey R, Arenaz Búa J, Santana-Mora U, López-Cedrún Cembranos JL. Prosthodontic rehabilitation in patient with ectodermal dysplasia combining preprosthetic techniques: a case report. *Implant Dent.* 2013;22(5):460-4.
214. Răducanu AM, Păuna M, Feraru IV. A simple prosthetic restorative solution of a single peg-shaped upper central primary incisor in a case of ectodermal dysplasia. *Rom J Morphol Embryol.* 2010;51(2):371-4.
215. Rahbeeni R, Osman YI. Aesthetic reconstruction with fiber-reinforced polymerceramic crowns: a case study. *SADJ.* 2005;60(9):376-8.
216. Rai P, Kumar G, Chaudhary M. Psoriatic triad in a patient presenting with oligodontia. *J Indian Soc Pedod Prev Dent.* 2010;28(4):297-301.
217. Rajan G, Mariappan S, Ramasubramanian H, Somasundaram S, Natarajarathinam G. Restoration of atrophic edentulous maxilla of a patient with ectodermal dysplasia using quadruple zygomatic implants: a case report. *J Maxillofac Oral Surg.* 2015;14(3):848-52.
218. Rashedi B. Prosthodontic treatment with implant fixed prosthesis for a patient with ectodermal dysplasia: a clinical report. *J Prosthodont.* 2003;12(3):198-201.
219. Rathee M, Malik P, Dua M, Yadav V. Early functional, esthetic, and psychological rehabilitation of preschool child with nonsyndromic oligodontia and anodontia in mixed dentition stage through conservative systematic approach: a case report with 5-year follow-up. *Contemp Clin Dent.* 2016;7(2):232-5.
220. Renahan N, Raj R, Varma RB, Kumar JS. Christ Siemens Touraine syndrome: two case reports and felicitous approaches to prosthetic management. *Contemp Clin Dent.* 2015;6(2):274-6.
221. Reston E, Bervian J, Kramer P, Spiguel M, Ferreira S, Closs L. Esthetic rehabilitation of a patient with severe oligodontia. *Oper Dent.* 2014;39(4):339-44.
222. de Rezende MLR, Amado FM. Osseointegrated implants in the oral rehabilitation of a patient with cleft lip and palate and ectodermal dysplasia: a case report. *Int J Oral Maxillofac Implants.* 2004;19(6):896-900.

223. Sadashiva KM, Shetty NS, Hegde R, Karthik MM. Osseointegrated supported prosthesis and interdisciplinary approach for prosthodontic rehabilitation of a young patient with ectodermal dysplasia. *Case Rep Med*. 2013;2013:963191.
224. Savi A, Crescini A, Tinti C, Manfredi M. Ultra-thin veneers without tooth preparation in extensive oligodontia. *Int J Periodontics Restorative Dent*. 2015;35(6):e97-103.
225. Sclar AG, Kannikal J, Ferreira CF, Kaltman SI, Parker WB. Treatment planning and surgical considerations in implant therapy for patients with agenesis, oligodontia, and ectodermal dysplasia: review and case presentation. *J Oral Maxillofac Surg*. 2009;67(11 Suppl):2-12.
226. Sedlackova K, Duskova M, Strnadel T, Kotova M, Haas M. Using dental implants in the prosthetic rehabilitation of patients with cleft defect type II. *Cleft Palate Craniofac J*. 2011;48(1):98-102.
227. Selz CF, Jung BA, Guess PC. An interdisciplinary noninvasive all-ceramic treatment concept for nonsyndromic oligodontia in adolescence. *Quintessence Int*. 2015;46(2):111-8.
228. Sethuram AK, Arora V, Kumar Pal A, Singh Sandhu H, Sahoo NK, Guruprasada BS. Prosthodontic rehabilitation with a telescopic prosthesis of a nonsyndromic oligodontia patient. *J Prosthodont*. 2016;25(3):247-51.
229. Shigli A, Reddy RPV, Hugar SM, Deshpande D. Hypohidrotic ectodermal dysplasia: a unique approach to esthetic and prosthetic management: a case report. *J Indian Soc Pedod Prev Dent*. 2005;23(1):31-4.
230. Shigli A, Sarkar PA. Prosthodontic management of patients with Christ-Siemens-Touraine syndrome. *BMJ Case Rep*. 2012;2012.
231. Sierpinska T, Szarmach I, Konstantynowicz J, Szarmach J, Golebiewska M. Reduced systemic bone mineral density associated with a rare case of tooth and nail syndrome. *Adv Med Sci*. 2010;55(1):111-3.
232. Singer SL, Henry PJ, Liddelow G, Rosenberg I. Long-term follow-up of implant treatment for oligodontia in an actively growing individual: a clinical report. *J Prosthet Dent*. 2012;108(5):279-85.
233. Soubeyrand E, Nicolas J, Labbé D, Riscalca S, Olive L, Compère J-F, et al. La dysplasie ectodermique anhydrotique: présentation de quatre observations. *Rev Stomatol Chir Maxillofac*. 2005;106(6):328-33.
234. Stephen A, Cengiz SB. The use of overdentures in the management of severe hypodontia associated with microdontia: a case report. *J Clin Pediatr Dent*. 2003;27(3):219-22.
235. Subramaniam P, Neeraja G. Witkop's tooth and nail syndrome: a multifaceted approach to dental management. *J Indian Soc Pedod Prev Dent*. 2008;26(1):22-5.
236. Sundram F, Walmsley AD. The management of severe hypodontia in a young adult patient: a case report. *Dent Update*. 2003;30(6):326-30.
237. Szemraj-Folmer A, Kuc-Michalska M, Plakwicz P. Patient with asymmetric multiple hypodontia treated with autotransplantation of 2 premolars. *Am J Orthod Dentofacial Orthop*. 2019;155(1):127-34.
238. Teixeira Marques NC, Gurgel CV, Fernandes AP, Lima MC, Machado MAAM, Soares S, et al. Prosthetic rehabilitation in children: an alternative clinical technique. *Case Rep Dent*. 2013;2013:512951.
239. Tejani Z, Kok EC, Mason C, Griffiths B. The use of overdentures in children with cleft lip and palate: a report of two cases. *J Clin Pediatr Dent*. 2005;29(4):299-306.
240. Thalji GN, Cooper LF. The role of complete overdentures in esthetic rehabilitation of the adolescent oligodontia patient. A case report. *J Esthet Restor Dent*. 2010;22(4):213-21.
241. Tong HJ, Tahmassebi JF. Management of a child with severe hypodontia in the mixed dentition stage of development. *Eur Arch Paediatr Dent*. 2014;15(6):449-54.

242. Toomarian L, Ardakani MRT, Ramezani J, Adli AR, Tabari ZA. Using implants for prosthodontic rehabilitation of a 4-year-old with ectodermal dysplasia. *Gen Dent*. 2014;62(5):e1-5.
243. Torres CP, Dos Reis AC, Queiroz AM, Stuani MB, Mira P, Ferreira PS, et al. Oral rehabilitation of a child with hypohidrotic ectodermal dysplasia. *J Dent Child (Chic)*. 2019;86(3):158-63.
244. Tosun G, Elbay U. Rapp-Hodgkin syndrome: clinical and dental findings. *J Clin Pediatr Dent*. 2009;34(1):71-5.
245. Tripathi T, Neha null, Gill S, Rai P. Multidisciplinary rehabilitation in a case of congenital aglossia with situs inversus totalis. *Int J Orthod Milwaukee*. 2015;26(2):39-43.
246. Unalan F, Ulukapi I, Bakirgil J. Oligodontia: a case report. *J Clin Pediatr Dent*. 2001;25(4):263-5.
247. Van Sickels JE, Abadi B, Attisha R. Anterior segmental distraction for a class III maxillary prosthetic defect in a cleft palate patient. *J Oral Implantol*. 2011;37(4):457-61.
248. Van Sickels JE, Raybould TP, Hicks EP. Interdisciplinary management of patients with ectodermal dysplasia. *J Oral Implantol*. 2010;36(3):239-45.
249. Wagenberg BD, Spitzer DA. Therapy for a patient with oligodontia: case report. *J Periodontol*. 2000;71(3):510-6.
250. Waldron JM, McNamara C, Hewson AR, McNamara CM. Axenfeld-Rieger syndrome (ARS): a review and case report. *Spec Care Dentist*. 2010;30(5):218-22.
251. Yadav N, Kumar D, Legha VS, Arun Kumar KV. A simplified approach for prosthodontic management of syndromic oligodontia. *Med J Armed Forces India*. 2015;71(Suppl 2):S466- 468.
252. Yenisey M, Guler A, Unal U. Orthodontic and prosthodontic treatment of ectodermal dysplasia--a case report. *Br Dent J*. 2004;196(11):677-9.
253. Zemnick C, Kapoor R, Yoon RK, Chussid S. Speech prosthesis in child patient with ectodermal dysplasia. Case report. *N Y State Dent J*. 2013;79(2):22-6.
254. Zhang XX, Peng D, Feng HL. Prosthodontic treatment for severe oligodontia with long-term follow-up. *Chin J Dent Res*. 2015;18(3):163-9.